VOL. 25 N.º 3

ANAIS BRASILEIROS DE DERMATOLOGIA E SIFILOGRAFIA

SETEMBRO DE 1950

DIREÇÃO

Diretor: ANTAR PADILHA GONÇALVES, Rio de Janeiro
Redator-chefe: F. E. RABELLO, Rio de Janeiro
Redator-secretário: PERILO G. PEIXOTO, Rio de Janeiro

REDAÇÃO

D. PERYASSU, Rio de Janeiro
E. DROLHE DA COSTA, Rio de Janeiro
ENNIO CAMPOS, Rio Grande do Sul
GLYNE L. ROCHA, Rio de Janeiro
H. CERRUTI, São Paulo
J. THIERS PINTO, Rio de Janeiro
OSWALDO G. COSTA, Minas Gerais

PUBLICAÇÃO TRIMESTRAL DA
SOCIEDADE BRASILEIRA DE DERMATOLOGIA E SIFILOGRAFIA

RIO DE JANEIRO BRASIL

- ABCESSOS FRIOS
- ABCESSOS GANGLIONARES
- OSTEÍTES
- ÓSTEO-ARTRITES
- ADENITES CERVICIAIS
- ADENITES INGUINAIS

A atual substância modificadora dos fócos tuberculosos:

GADUSAN

Inverte a fórmula leucocitária, transformando os processos crônicos ou tórpidos em processos de rápida evolução para a cura

INSTITUTO TERAPEUTICO ORLANDO RANGEL

RUA FERREIRA PONTES 148 · RIO DE JANEIRO

COPIOSA LITERATURA NACIONAL E ESTRANGEIRA
A' DISPOSIÇÃO DOS INTERESSADOS

DERMO-PLASTOL

PASTA POROSA

Ácido ortoxilbenzoico, oleos volateis de origem vegetal.

TRATAMENTO DOS ECZEMAS

ECZEMAS, ERITEMAS, RACHADURAS, QUEIMADURAS. HERPES. IMPETIGO.

CALMANTE, ANTIPRURIGINOSA, REDUTORA-QUERATOPLASTICA.

LABORATÓRIOS ÉNILA S. A. — RUA RIACHUELO, 242 - C. POSTAL 484 — RIO
FILIÁL: RUA MARQUES DE ITÚ, 202 — SÃO PAULO

Em todas as síndromes alérgicas

A moderna terapêutica dissensibilisante inespecífica:

Allergina

Hormônios concentrados do fígado
Baço — Hipófise — Suprarrenal
sob forma injetável

UM PRODUTO DO

INSTITUTO BIOCHIMICO

PAULO PROENÇA & CIA. LTDA.
Rua Voluntários da Pátria, 286
RIO DE JANEIRO

PRECOLDE *Labor*

"ANTIHISTAMINICO"

Com a descoberta de que antihistamínicos sintéticos agem com sucesso na cura abortiva do refriado comum, novas perspectivas se abrem para o tratamento dessa afecção que ainda não dispunha de agente terapêutico específico.

Quanto mais cedo empregado, maior a eficiência do PRECOLDE.
PRECOLDE contém o antihistamínico mais indicado.
PRECOLDE é um produto completo contra resfriados.

COMPOSIÇÃO:

Maleato do Ndimetil aminoetil Np-metoxibenzil alfa-aminopiridina	30	mg
Trimetilxantina	30	mg
1-Fenil 2,3 dimetil 4 dimetil aminopirazolona	250	mg
Vitamina C	30	mg
Adsorbato de hormônios córtico-suprarrenais (correspondendo a não menos que 5 u. cão de atividade cortical)	3,75	mg
Excipiente, q. s. ad	500	mg

APRESENTAÇÃO:

TUBO COM 10 COMPRIMIDOS

MODO DE USAR:

ADULTOS — 1 comprimido cada 4 horas.
CRIANÇAS DE 5 A 12 ANOS — ½ da dose para adulto.

●

LABORTERÁPICA S/ A. — Indústria Química e Farmacêutica
AGÊNCIA-RIO: Rua do Passeio, 56 — 10º andar — Tel.: 42-5573

Nas anemias em geral:

INTO-FOL

FERRUGINOSO

FÓRMULA:

ÁCIDO FÓLICO	0,150 g
EXTRATO DE FÍGADO	7,5 g
CITRATO DE FERRO AMONIACAL	12,0 g
CLORIDRATO DE TIAMINA	0,120 g
RIBOFLAVINA	0,030 g
ÁCIDO NICOTÍNICO	0,300 g
PANTOTENATO DE CÁLCIO	0,030 g
ÁGUA DESTILADA	22,5 cm3
ÁLCOOL	7,5 cm3
XAROPE SIMPLES, Q. S. PARA	150 cm3

MODO DE USAR:

Adultos: 1 colherinha das de chá, 2 vêzes por dia.

Crianças: 1 colherinha das de café, 2 vêzes por dia.

Podem ser prescritas maiores doses, a critério do clínico.

O INTO-FOL (Ferruginoso)

é a associação antianêmica mais completa, porque contém, além de Ácido Fólico, Ferro e Vitaminas do Complexo B, a fração antianêmica do fígado, e assim, em doses adequadas, abrange o tratamento de tôdas as formas de anemia.

LABORATÓRIOS RAUL LEITE S/A.

Caixa Postal, 599 Rio

ESCABIOSE
E OUTRAS PARASITOSES CUTANEAS

ECZEMAS AGUDOS E SUB-AGUDOS
PRURIGOS PRURIDOS

ACNE, ECZEMAS SEBORRÉICOS, FOLICULITES, PITIRIASIS VERSICOLOR, ERITRASMA

DERMITES, ERITEMAS, QUEIMADURAS DE SOL E TODOS OS PROCESSOS EXSUDATIVOS DA PELE

RACHADURAS DOS SEIOS, ERUPÇÕES DA PELE E DERMATOSES DOS BEBÊS

ACNE - HYPERTRICOSE
PRURIDO VULVAR
HYPOPLASIA MAMÁRIA

PSORIASIS, ECZEMAS SÊCOS E CRÔNICOS, LIQUENIFICAÇÕES

ÚLCERAS VARICOSAS, ÚLCERAS TÓRPIDAS
ESCARAS DE DECÚBITO

PIODERMITES IMPETIGENS, ECZEMAS INFETADOS E FERIDAS SUPURADAS

LABORATÓRIOS BIOSINTÉTICA S. A.

SÃO PAULO - Praça Olavo Bilac, 105 - Fone 5-5621

ORIENTAÇÃO SEGURA na Sifiliterapia

NATROL

HIDRO-SOLUTO DE TÁRTARO-BISMUTATO DE SÓDIO

Produto original do Prof. Parreiras Horta, cuja eficácia na Sífilis experimental e humana foi amplamente confirmada por Giemsa, Arning e outros cientistas de renome universal, assim como pela intensa e progressiva preferência em 20 anos, dada pela Classe Médica Brasileira.

O **bismuto ideal,** segundo exigências dos mais reputados sifilólogos da atualidade (Cole, Hanzlick, etc.)

NATROL "A"

(10,5 mgr. de Bi-metal por 2 c.c.)

Sífilis em todas as suas formas, sobretudo viscerais. Boubas, anginas inespecíficas, pênfigos, dermite de Dühring, lupus eritematoso, úlceras tropicais. Sífilis infantil

NATROL "B"

- (21 mgr. de Bi-metal por 2 c.c.)

Sífilis primária e, em geral, todas as formas de sífilis muito ativas. Sífilis maligna

Caixas de 6 a 12 empôlas de 2,2 c.c.

NATROL POMADA

- Dermatoses, úlceras, furúnculos, piodermites. Adjuvante do tratamento parenteral da sífilis ulcerosa, nos cancros venéreos mixtos e na queratite.

LABORATORIO CLINICO SILVA ARAUJO

CAIXA POSTAL 163 - RIO

GYNERGÈNE

(tartarato de ergotamina Stoll $C_{33}H_{35}O_5N_5$)

inibidor
tipo do
simpatico

SANDOZ

ANILINAS, PRODUTOS QUÍMICOS E FARMACÊUTICOS S. A.

SÃO PAULO Caixa Postal 4419 • RIO DE JANEIRO Caixa Postal 2851

Por que — CÁPSULAS MULTIVITAMÍNICAS SQUIBB ?

DR. POMPEU DIAS

℞ O Paciente
Cápsulas Multivitamínicas Squibb
(Fórmula terapêutica)
1 cápsula p/dia
Pompeu Dias.

Porque é importante manter um equilíbrio nutritivo positivo durante o curso de doenças crônicas e agudas.

Devem-se suspeitar deficiências nutritivas especialmente nos seguintes grupos de indivíduos:

Aquêles cujos regimes indicam possíveis deficiências. Os que apresentam fatôres condicionantes que aumentam as necessidades, a destruição ou a excreção das vitaminas, ou interferem com a sua digestão, absorção ou utilização. Os que apresentam certos sintomas que, apesar de não característicos, são freqüentemente associados a doenças carenciais.

Ao receitar um produto para prevenir um tratamento insuficiente nas avitaminoses múltiplas, lembre-se de que as Cápsulas Multivitamínicas Squibb (Fórmula Terapêutica) oferecem à vitaminoterapia a vantagem decisiva de conter em uma só cápsula doses de eficácia terapêutica positiva das vitaminas essenciais.

Cápsulas Multivitamínicas SQUIBB
(Fórmula Terapêutica)
base para tôdas as fases da vitaminoterapia

Fórmula clinicamente comprovada conforme recomendação de N. Jolliffe (J. A. M. A. — 129: 613. 1945).

EM UMA SÓ CÁPSULA:

Vitamina A	25.000 U. I.
Vitamina D	1.000 U. I.
Cloridrato de Tiamina	10 mg
Riboflavina	5 mg
Niacinamida	150 mg
Ácido ascórbico	150 mg

Tôdas as vitaminas individuais essenciais à nutrição.

Dose Mínima
1 cápsula diária para deficiências moderadas.
2 cápsulas diárias para deficiências graves, reduzidas para uma cápsula diária após uma semana ou 10 dias.
Tubos de 25, 100 e 250 cápsulas.

SQUIBB

PIRIBENZAMINA

ANTIALÉRGICO e ANTI-HISTAMÍNICO

Vidros com 20 e 50 comprimidos
Vidros com 100 cm³ de elixir

PRODUTOS QUÍMICOS CIBA S. A.



RUBYL

TEOR ELEVADO E GARANTIDO DE BISMUTO METÁLICO

Absorção lenta e regular
Atividade terapêutica intensa
Perfeita tolerância

Ampolas dosadas a 0,075 g de bismuto metálico
Caixas de 6, de 12 e de 50

★ **CORRESPONDÊNCIA: RHODIA - CAIXA POSTAL 95-B - SÃO PAULO** ★

E. 20 145

PANAM — Casa de Amigos

antialérgico
químio-biológico

HIPOSULFOL

EXTRATO TOTAL E AMINO-ÁCIDOS EXPLÊNICOS
EXTRATO TOTAL E AMINO-ÁCIDOS HEPÁTICOS
HIPOSSULFITO DE MAGNÉSIO

INTRAMUSCULAR
1 EMP. DIÁRIA
(CX. DE 6 EMP., DE 5 CC)

LABORATÓRIOS FARMACÊUTICOS HORMUS LTDA.
PRAÇA DA BANDEIRA 209 DEP. DE PROPAGANDA 28-3114
RIO

Neosalvarsan
O 914 LEGITIMO
BAYER
BAYER

Anais Brasileiros de Dermatologia e Sifilografia

VOL. 25 JUNHO DE 1950 N.º 2

Estudos com a "fase bacilar" do "Sporotrichum Schencki"

I — Sôro-aglutinação — Prova rápida e lenta.
II — Indice opsono-citofágico.
III — Unidade sorológica do «Sporotrichum Schencki»?

Newton Neves da Silva

A maioria das doenças produzidas por cogumelos apresenta uma característica original, assás diferente das determinadas por bactérias: os microorganismos responsáveis pela infecção micótica mostram, nas lesões ou nos tecidos, uma forma biológica inteiramente diversa da que se observa nos meios de cultura comumente usados para seu crescimento.

No caso específico da esporotricose, o agente etiológico, o "Sporotrichum Schencki" mostra-se, no pús das lesões ou nos cortes de tecidos, como bastonetes grandes, de centro mais largo, extremidades mais finas, em forma de canoa ou de charuto, ou ligeiramente ovalados, a maior parte livres, alguns fagocitados pelos neutrófilos ou pelos macrófagos. No pús das lesões, essas formas são evidenciadas mais fàcilmente, diluindo-se o material a 1/10 ou 1/15, e só então fazendo-se os esfregaços. Nos meios de cultivo habitualmente usados (Sabouraud, Czapeck, etc.) o "Sporotrichum Schencki" se apresenta com um micélio filamentoso, ramificado e fino. Os esporos, ovais ou piriformes, originado-se diretamente do micélio, mostram-se solitários, ou formando ramalhetes na extremidade de uma hifa.

À maneira de outros cogumelos patogênicos, obtêm-se com o "Sporotrichum Schencki" formas idênticas àquelas encontradas em parasitismo, desde que crescido em determinados meios artificiais e em condições especiais de cultivo.

Davis, citado por Brumpt (1) em 1913, foi o primeiro a chamar a atenção para o fato de que o agente da esporotricose, quando cultivado em sangue ou sôro, em condições de anaerobiose ou em presença de um fragmento de tecido estéril e fresco, mostra formas idênticas

Do Instituto de Pesquisas Biológicas do Rio Grande do Sul.

àquelas encontradas nas lesões humanas ou animais, isto é, as clássicas formas em canoa.

Em 1940, Negroni (2), na Argentina, retomou o estudo e observou que, suspendendo-se material de um cultivo filamentoso em solução fisiológica ou, melhor ainda, em solução estéril de borato de sódio a 1 ou 2 %, ou de hidrato de sódio a 1/2.000 ou 1/4.000, durante 24 horas a 37 graus, aparecem elementos leveduriformes, que se multiplicam por brotação e originam colônias úmidas, brilhantes e cremosas, desde que semeados em agar-sangue a 37 graus. Essas, levadas ao microscópio, revelam predominância de elementos leveduriformes, isto é, células brotantes, habitualmente isoladas, globulosas, ovais ou estalagmóides.

Em 1945, Campbell (3) obteve, também, o crescimento de células leveduriformes, com predominância de elementos alongados em forma de charuto, usando o meio de Francis, isto é, agar-sangue-cistina, meio recomendado para o cultivo da "Pasteurella tularensis". A autôra recomenda êsse meio como de especial vantagem para identificação do "Sporotrichum Schencki".

Retomando êsses estudos, em 1949, repetimos os ensaios realizados por Campbell, empregando várias raças de "Sporotrichum Schencki" por nós isoladas e fazendo-as crescerem, quer no meio cistina-coração-agar Difco, quer em meio por nós preparados, e obtivemos os mesmos resultados por aquela autôra relatados, isto é, culturas brancas, cremosas, semelhando as de estafilococo branco, com predominância quase exclusiva de elementos bacilares, alongados, em forma de charuto, outros ovais, com brotos se originando, em uma das extremidades, sempre gram-positivos.

Em virtude de em nossos trabalhos havermos obtido predomínio quase exclusivo de bastonetes alongados, extremidades mais finas — sendo raras as formas ovais, com elementos brotantes, — preferimos chamá-los de "formas bacilares", ao invés de "elementos leveduriformes", como são referidos nos trabalhos de Negroni e de Campbell.

A fácil obtenção da "fase bacilar" do "Sporotrichum Schencki", perfeitamente suspensível em sôro fisiológico, permitiu-nos traçar um programa de trabalho, cujos resultados iniciais passaremos a expor:

I — *A sôro-aglutinação no diagnóstico da esporotricose, usando-se como antígeno o "Sporotrichum Schencki" em "fase bacilar".*

Deve-se a Widal e Abrami (4) a demonstração da existência de anticorpos no sôro dos indivíduos atacados de esporotricose, capazes de aglutinarem esporos de "Sporotrichum". E' a chamada "Esporo-aglutinação de Widal e Abrami".

Essa reação, entretanto, não tem entrado na rotina dos laboratórios pelas seguintes razões:

1.ª — *Preparo do antígeno* — Assim recomendam os autores o preparo do antígeno: retiram-se com uma alça de platina grandes fragmentos de cultura sôbre Sabouraud, de 4 a 12 semanas. Trituram-se fortemente em um gral sêco, depois adiciona-se-lhes, gôta a gôta, sôro fisiológico. Filtram-se em papel, prèviamente molhado, que retém os filamentos micelianos, deixando passar apenas os esporos.

Êste antígeno, no entanto, não é muito fácil de preparar, pois requer vários tubos de cultura, com 4 a 12 semanas de incubação e a obtenção de muito pequena quantidade de esporos, já que grande parte dêles é retirada no papel de filtro juntamente com os filamentos. O rendimento é, pois, muito pequeno.

2.ª — *Especificidade da reação* — Usando-se uma suspensão de esporos como antígeno, o sôro dos pacientes atacados de esporotricose aglutina até 1/1.500, em geral de 1/100 a 1/400. Entretanto, com outras micoses se obtêm, também, aglutinações positivas, se bem que em títulos mais baixos. Assim, na actinomicose conseguem-se títulos até 1/150. No sapinho e outras infecções produzidas pela "Candida albicans", o título vai até 1/50 ou 1/100. Nas tricofitias também se obtêm títulos relativamente elevados, alcançando até 1/50 ou 1/100.

Enfim, é uma reação em que sòmente o encontro de títulos bem elevados permite firmar, com segurança, o diagnóstico de esporotricose.

Confessamos não possuir experiência com a "Esporo-aglutinação de Widal e Abrami". Nas poucas tentativas que empreendemos, não conseguimos uma suspensão de esporos homogênea para a prática da sôro-aglutinação.

Bem diferentes são os resultados com o emprêgo de antígeno feito com a "fase bacilar" do "Sporotrichum Schencki", quer nos títulos das aglutinações, quer em sua especificidade.

Preparo de antígeno de "fase bacilar"

Um pequeno fragmento de cultura de "Sporotrichum Schencki" em Sabouraud é suspenso em cêrca de 1 cm³ de sôro fisiológico. Em cada tubo de meio de cultura (meio de Francis) semeiam-se 8 a 10 gôtas de suspensão, diretamente na água de condensação. Inclina-se o tubo para que o líquido deslise por tôda a superfície do meio, introduz-se a rolha de algodão, depois de flambada, para o interior do tubo, fecha-se com rolha de cortiça, para evitar o dessecamento e leva-se à estufa a 37 graus; ali permanece o tubo de pé, de 4 a 8 dias, dependendo da qualidade do meio usado. Convém, no segundo ou terceiro dia, inclinar novamente o tubo para que a água de condensação deslise outra vez por tôda a superfície do meio de cultura, obtendo-se

assim um cultivo mais intenso. No fim daquele prazo, tôda a superfície do meio já está coberta de colônias brancas, cremosas, que, ao microscópio, se observa serem constituídas quase exclusivamente por elementos bacilares, gram-positivos. Introduzem-se, então, 2 a 4 cm³ de sôro fisiológico em cada tubo, agitando-se suavemente, facilitando-se o desprendimento da cultura com a alça de platina. Obtém-se, assim, uma suspensão bem espêssa, leitosa, de elementos bacilares do cogumelo. Convém preparar os antígenos usando várias raças de "Sporotrichum Schencki". Misturadas as suspensões das várias raças, adiciona-se formol neutro (formol a Ronchése) na proporção de 8 por mil. Depois de 48 horas, faz-se o contrôle de esterilidade, semeando-se tanto no meio de Francis, como em Sabouraud. Obtido resultado favorável, lava-se a suspensão umas 3 vêzes em sôro fisiológico (por simples sedimentação pelo repouso) e, finalmente, suspende-se em sôro fisiológico formolado a 4 por mil.

A uma parte dêsse antígeno bem concentrado (aspeto leitoso) adiciona-se cristal-violeta a 1/50.000. E' o "*antígeno para aglutinação rápida, em lâminas*", que será conservado sempre na geladeira.

A outra parte também será conservada na geladeira, como suspensão-mãe. À medida que for necessário, dilui-se uma pequena quantidade dela em sôro fisiológico, até atingir a concentração n.º 5 do Nefelômetro de Mac Farlan. E' o "*antígeno para aglutinação lenta, em tubos*".

Tendo o antígeno da "fase bacilar" um comportamento sorológico bem diferente do antígeno preparado com esporos, especialmente nos títulos alcançados pelos soros dos pacientes, diversa deve ser a técnica empregada para a sua prática. Com efeito, mostrando-se uma reação extremamente sensível e específica, e como os títulos alcançados não são muito altos tal qual na "esporo-aglutinação", devem-se iniciar as aglutinações com diluições bem baixas.

Sôro-aglutinação rápida, em lâminas

Separado o sôro do paciente, toma-se uma série de 9 tubos de hemólise nos quais se coloca em cada um 0,5 cm³ de sôro fisiológico. Ao primeiro tubo da série junta-se 0,5 cm³ de sôro do paciente. Depois de misturado, retira-se 0,5 cm³ e passa-se para o segundo tubo. E assim sucessivamente. Obtêm-se, então, diluições de sôro a partir de 1/2. Em lâminas bem limpas e desengorduradas coloca-se uma gôta de cada diluição, iniciando-se pela mais alta. A seguir, em cada lâmina se coloca uma gôta do *antígeno para aglutinação rápida*, misturando-se com uma alça de platina ou com um palito, partindo, também, da lâmina da mais alta diluição. Com movimentos ondulatórios, a aglutinação se processa dentro de 1 a 3 minutos, ese manifesta intensa e nítida, nos casos positivos. Usa-se sempre uma lâmina de contrôle, isto é, que contém sòmente antígeno e sôro fisiológico.

Essa reação, simples e rápida, permite fazer o diagnóstico de esporotricose, ou afastá-lo, em poucos minutos. Mais adiante falaremos dos resultados por nós obtidos.

Sôro-aglutinação lenta, em tubos

A mesma série de tubos contendo sôro do paciente em várias diluições, já referida, servirá para a realização da aglutinação lenta. Dilui-se a suspensão-mãe do *antígeno para aglutinação lenta*, conservada na geladeira, até obter-se uma concentração correspondente ao n.º 5 do Nefelômetro de Mac Farlan. A cada tubo junta-se 0,5 cm³ do antígeno diluído . Obtêm-se, assim, diluições finais que vão de 1/4 até 1/512. Leva-se a estante para a estufa a 45 ou 56 graus, e no dia seguinte faz-se a leitura.

Resultados da sôro-aglutinação com antígeno da fase bacilar do Sporotrichum Schenckí

A esporotricose em nosso meio, como aliás em todo o Brasil, apesar de não ser rara, não fornece, contudo, em um período de tempo limitado, um número de casos necessários para que se possa realizar experimentação ampla, razão por que nossas investigações se referem a um número pequeno de casos, suficientes, no entanto, segundo pensamos, para demonstrar a praticabilidade, utilidade e especificidade do antígeno com a "fase bacilar", no diagnóstico dessa micose. Sòmente um bem maior número de observações, e ainda repetidas por outros autores, será capaz de fixar e situar, exatamente, o lugar dessa reação no diagnóstico da esporotricose.

Em nossos estudos, na *sôro-aglutinação rápida*, consignamos nos resultados o *título da diluição do sôro*, enquanto na sôro-aglutinação lenta registramos o *título final da diluição*, isto é, a diluição do sôro multiplicada por 2, já que a cada tubo foi adcionado outro tanto, em volume, da suspensão do antígeno.

A diferença tão acentuada nos títulos observados com as duas provas, é resultante do fato de que, na prova rápida, de um lado o antígeno é muito mais concentrado (cêrca de 4 vezes mais) e, portanto, para aglutiná-lo totalmente será preciso muito maior quantidade de anticorpos, e, do outro lado, como já acentuámos, consignamos o título da diluição do sôro e não a diluição final que seria, então, o dôbro.

Como se observa no quadro anexo, as aglutinações em tubo nunca são em títulos elevados, como acontece na "Esporo-aglutinação de Widal e Abrami".

Pensamos que aqui se passa o mesmo fenômeno que em certas rickettsioses, como, por exemplo, no tifo murino, onde as aglutinações realizadas com "Rickettsia mooseri" são em título muito inferior, em geral, àquelas realizadas com — "Proteus OX19".

QUADRO N. 1

N.º	DOENTE	FICHA	DATA	DOENÇA	COGUMELO ISOLADO	AGLUTINAÇÃO RÁPIDA	AGLUTINAÇÃO LENTA
1	E. F.	550	Fev./50	Esporotricose	S. Schenckl	1/4	1/32
2	S. L. P.	546	Jan./50	Esporotricose	S. Schenckl	1/8	1/64
3	A. V. M.	543	Jan./50	Esporotricose	S. Schenckl	1/2	1/16
4	R. S.	541	Nov./49	Esporotricose	S. Schenckl	—	1/32
5	M. M. G.	538	Set./49	Esporotricose	S. Schenckl	1/8	1/64
6	C. R.	537	Set./49	Esporotricose	S. Schenckl	1/8	1/64
7	L. B. C.	533	Ag./49	Esporotricose	S. Schenckl	1/8	1/64
8	H. F.	545	Jan./50	Esporotricose	S. Schenckl	1/16	1/64
9	O. R.	549	Abr./50	Esporotricose	S. Schenckl	1/2	1/64
10	N. Q.	524	Jul./49	Esporotricose	S. Schenckl	1/8	1/64
11	N. Q.	524	Jan./50	Curada	—	1/4	1/32
12	C. L.	550	Mai./50	Cromoblastomicose	Phialophora Pedrosoi	0	0
13	E. R.	—	Mar./50	Tricofitia	T. mentagrophytes	0	1/4

Como se vê no quadro n.º 1, todos os casos de esporotricose, confirmados pelo isolamento do cogumelo, forneceram sôro-aglutinações positivas. Quer parecer a nós, em que pese o pequeno número de observações, que o título de 1/2 na prova rápida e o de 1/16 na lenta (aglutinação total) são suficientes para o diagnóstico de esporotricose.

Realizámos contrôles em dois casos de outras micoses. O caso de tricofitia forneceu uma aglutinação positiva até 1/4 na prova em tubos, e francamente negativo na prova em lâmina. O caso de cromoblastomicose foi negativo em ambas as reações. Experimentámos ainda a reação em casos de sífilis, tuberculose e sôros normais, e em todos ambas as provas se mostraram negativas.

II — *O índice opsono-citofágico na esporotricose*

Os problemas imunológicos das micoses humanas ainda permanecem pouco explorados pelos estudiosos. E' um vasto setor da micologia onde se notam extensos claros, especialmente no mecanismo íntimo de defesa, reações cutâneas, sensibilidade, etc.. Essa lacuna ainda

é mais pelo fato da existência de antígenos comuns em cogumelos botânica e clinicamente muito afastados.

Já é da observação dos primeiros estudiosos em esporotricose, o encontro, no pús ou nos tecidos, de microorganismos fagocitados pelos neutrófilos ou pelos macrófagos. Cabe, no entanto, a Milhit (citado por Brumpt — 1) a demonstração da existência de opsoninas na esporotricose humana.

Paralelamente a outros estudos, realizámos alguns ensaios nesse obscuro capítulo da imunologia micológica.

A esporotricose é doença que oferece as mais diversas características clínicas, desde as simples lesões acneiformes até as lesões ulcerosas extensas e generalizadas.

Certamente, na ampla denominação de "terreno", para explicar essas variedades clínicas tão polimofras, não poderá estar ausente o estado imunitário específico de cada paciente. E, dentro dêsse estado, as opsoninas, como anticorpos de primeira ordem, como principal elemento de defesa do organismo contra agentes infectantes, conforme a genial concepção de Metchnikoff, deverão representar um papel da mais alta importância. Da rapidez ou da intensidade de sua formação, aliados a outros fatores ainda mais complexos, deverá resultar a feição clínica de cada caso.

E', realmente, difícil situar o papel que representam as opsoninas dentro do complexo sistema imunitário de cada indivíduo. Nem por isso, contudo, deve deixar de merecer um pouco de atenção e estudo daqueles que queiram penetrar um pouco além da superfície dos fenômenos.

Determinação do índice opsono-citofágico

Em nossos estudos empregámos a técnica seguinte, para determinar a atividade fagocítica dos polinucleares neutrófilos:

De uma cultura de "Sporotrichum Schencki", crescida, já em vários repiques, no meio de Francis, não tendo mais de 30 dias e conservada sempre em estufa a 37 graus, fazemos uma espessa suspensão em cêrca de 1 cm³ de sôro fisiológico. Retiramos 4 cm³ de sangue do paciente e colocamos em um tubo esterilizado contendo 1 cm³ de solução de citrato de sódio a 3,8 %. Não deverá ser praticada a prova com sangue de mais de 24 horas, sendo preferível realizá-la imediatamente após a coleta. Em um tubo de hemólise colocamos 0,2 cm³ da suspensão do cogumelo e 0,2 cm³ de sangue citratado. Levamos à estufa a 37 graus, durante 30 minutos (uma permanência de 60 minutos na estufa não modifica os resultados). Após leve agitação colocamos gotículas em várias lâminas e fazemos distensões um pouco espessas. A seguir desemoglobinizamos com solução de ácido acético a

1 %, durante 3 ou 5 minutos. Lavamos em água corrente e coramos pela violeta do Gram (violeta de genciana ou cristal violeta), durante 2 minutos. Lavamos, secamos e examinamos ao microscópio. Será conveniente fazer sempre várias lâminas, e procurar determinar o índice opsônico naquela em que mais nítidos e menos deformados estiverem os leucócitos. Examinamos 50 leucócitos, em diversos pontos da lâmina procurando sempre os mais isolados. E' muito fácil distinguir a verdadeira fagocitose da simples superposição do cogumelo. No primeiro caso, os elementos microbianos se acham "comprimidos" no interior das células, deixando um estreito halo entre si, como se possuissem uma verdadeira cápsula. E' de admirar que pequenos leucócitos possam fagocitar elementos, proporcionalmente, de tão grandes dimensões.

Os resultados são consignados como "negativos", quando nenhum leucócito revelar atividade fagocitária, ou quando 2 % apenas revelarem escassos elementos englobados. "Positivo fraco", quando 4 a 20 % se mostrarem positivos. Finalmente "positivo forte", quando acima de 20 % dos polinucleares neutrófilos mostrarem atividade opsônica.

O número de elementos fagocitados por cada leucócito, nos casos positivos, varia de 5 a 25, de acôrdo com o estado imunitário do paciente. O mesmo acontece com a percentagem de células positivas.

Vejamos como se portou o índice opsônico nos casos por nós examinados.

QUADRO N. 2

N.º	DOENTE	DATA	FORMA CLÍNICA	TEMPO DE EVOLUÇÃO	RESULTADO
1	E.F.	Fev./50	Linfangítica	2 meses	Positivo forte
2	S.L.P.	Jan./50	Linfangítica	3 meses	Positivo forte
3	A.V.M. ...	Jan./50	Verrucosa	3 meses	Positivo fraco
4	R.S.	Nov./50	Verrucosa	3 meses	Positivo fraco
5	L.B.C.	Ag./49	Ulcero-gomosa	3 meses	Positivo forte
6	N.Q.	Jul./49	Ulcerosa	2 meses	Positivo forte
7	N.Q.	Jan./50	Curada	8 meses	Positivo forte
8	H.F.	Jan./50	Linfangítica	2 meses	Positivo forte

A análise do quadro n.º 2 mostra-nos que as formas localizadas, de evolução fórpida, são aquelas que menos estímulos produzem no sistema produtor de opsoninas. As formas mais generalizadas, que abrangem maior superfície do tecido dermo-hipodérmico, pelo con-

trário, determinam maior produção dêsses anticorpos. E' uma consequência da lei estímulo-reação — quanto maior o estímulo antigênico, maior a reação imunitária — que se manifesta nítida quando em perfeito funcionamento o sistema retículo-endotelial.

Assim, a determinação do índice opsônico na esporotricose, além de ser mais um elemento de real valor específico para o diagnóstico, servirá ainda para verificar o estado atual de reação imunitária, dentro do complexo sistema de defesa do organismo.

III — *A unidade ou pluralidade sorológica do "Sporotrichum Schencki"*

A partir dos estudos iniciais de Shencki, isolando o cogumelo causador da esporotricose — o "Sporotrichum Schencki" — várias outras espécies têm sido descritas, baseando-se pára isto em uma série de características biológicas, tais como, temperatura ótima de cultivo, facilidade de pleomorfismo, características macro e microscópicas das culturas, fermentação de determinados açúcares, especialmente lactose e sacarose, virulência para os animais de laboratório, etc.. E, assim, surgiram sucessivamente "S. Beurmanni" Matruchot e Ramond, 1905, "S. Gougeroti" Matruchot, 1907, "S. asteroides" Splendore, 1909, "S. Jeanselmei" Brumpt e Langeron, 1910, "S. Coulcilmani" Wolbach, 1917, "S. Fonsecai" Pereira, 1929 "S. Pereirai" Miranda, 1935.

A opinião da maioria dos autores modernos, contudo, é que essas características e variações não constituem por si, elementos de real valor para a identificação de novas espécies, devendo, portanto, tôdas essas denominações cair em sinonímia de "Sporotrichum Schencki", nome que deve prevalecer, de acôrdo com as regras internacionais de nomenclatura botânica.

No setor da bacteriologia, enquanto se utilizavam sòmente as propriedades bioquímicas e culturais para identificação de gêneros e espécies, muita confusão surgia, em virtude de essas características serem grandemente instáveis e variáveis. Um outro aspeto tomou a questão quando se enveredou para os estudos sorológicos das bactérias. A classificação sorológica, se aparentemente veio trazer alguma confusão, como no caso das salmonelas, onde os numerosos tipos já descritos tornam um problema especializadíssimo a sua identificação, não resta dúvida que veio permitir trilhar um campo muito mais firme e seguro, já que essas propriedades são estáveis e permanentes. E atualmente, como grande número de bactérias, as propriedades bioquímicas são apenas degraus seletivos, que culminam sempre com a identificação sorológica.

O sector da micologia muito pouco se tem socorrido dêste processo de identificação, talvez pela dificuldade de métodos de trabalhos práticos e eficientes. Segundo nosso conhecimento, sòmente a res-

peito do "Coccidioides immitis" e do "Histoplasma capsulatum" surgiram alguns estudos sôbre identificação de tipos sorológicos.

A respeito da esporotricose, Sartory e Meyer (citados por Gougerot [5]), num doente infectado por "Sporotrichun. Carougeaui", acharam uma grande diferença entre a aglutinação com o parasita do doente e um "Sporotrichum Beurmanni", concluindo aqueles autores pela possibilidade de um diagnóstico sorológico de espécie.

Utilizando a "fase bacilar" do "Sporotrichum Schencki", empreendemos uma série de estudos, tendo em vista verificar a unidade ou pluralidade de tipos sorológicos daquele cogumelo.

Método de trabalho

Usámos as seguintes raças de "Sporotrichum Schencki", tôdas isoladas no Estado do Rio Grande do Sul, Brasil, durante o ano de 1949:

N.º 1 — 272 — Raça isolada de uma forma ectimatóide, com colônias apresentando pigmentação negra após envelhecimento.

N.º 2 — 537 — Isolada de uma forma linfangítica, com colônias idênticas à raça anterior.

N.º 3 — 539 — Isolada de uma forma ulcerosa. Colônias idênticas às anteriores.

N.º 4 — 540 — Raça isolada de uma forma linfangítica. Colônias com pigmentação negra.

N.º 5 — 541 — Forma verrucosa. Colônias com pigmentação preta.

N.º 6 — L.R.D. — Forma linfangítica. Colônias, parte enegrecida e partes permanecendo branco-sujas.

N.º 7 — M.T.N. — Forma verrucosa. Colônias pretas.

N.º 8 — N.T.L. — Forma linfangítica. Colônias permanecendo de côr branco-nacarada até o dessecamento.

Como se vê na relação acima, as raças por nós usadas eram de formas clínicas variadas, e só uma não apresentava a clássica pigmentação preta, em Sabouraud-glicose.

Os cogumelos foram cultivados em meio de Francis e, a seguir, suspensos em sôro fisiológico, até uma concentração n.º 5 de Nefelômetro de Mac Farlan, e mortos pelo formol a 8 por mil.

Empregámos coelhos de 1.200 a 1.500 grs. de pêso. Cada raça foi inoculada em 1 animal, por via venosa (veia marginal), nas doses de 0,5, 1,0, 1,5, 2,0 e 3,0 cm³, com 5 dias de intervalo. Uma se-

mana após a última injeção do antígeno, foi feita uma sangria de prova e, como todos revelassem a presença de anticorpos, retirámos maior quantidade para realização das provas.

Inicialmente, foi feita aglutinação com a raça homóloga, e logo a seguir aglutinação cruzada com as outras raças.

Os resultados se acham consignados no quadro n.º 3.

Em virtude de encontrarmos títulos discordantes que poderiam sugerir a existência de tipos sorológicos dos cogumelos em estudo fizemos a absorção das aglutininas "maior", de acôrdo com a seguinte técnica: o sôro era diluído a 1/10 e com esta diluição lavamos um tubo com abundante crescimento da raça correspondente. A suspensão total foi colocada em um tubo de ensaio e levada à estufa a 45 graus, durante 2 horas, e, a seguir, permaneceu uma noite na geladeira. Centrifugámos e repetimos a aglutinação com a raça homóloga; como houvesse absorção total fizemos a sôro-aglutinação com as outras raças. Esta prova de absorção de aglutininas, só praticámos com os sôros de título elevado. Os resultados se acham registrados nos quadros nos. 4 e 5.

QUADRO N. 3

SORO	RAÇA 272	537	539	540	541	D.R.D.	M.T.N.	N.T.L.
272	80	—	20	20	40	10	100	—
537	40	40	20	20	40	20	10	10
539	320	320	320	320	320	320	160	160
540	80	100	80	160	40	160	100	40
541	100	320	100	160	320	160	100	100
D.R.D.	—	—	80	80	80	80	80	40
M.T.N.	—	—	320	80	160	100	160	40
N.T.L.	—	—	20	20	20	40	20	80

Os resultados por nós obtidos permitem, apenas, concluir que as raças por nós estudadas pertencem ao mesmo tipo sorológico. Haverá realmente uma unidade sorológica entre os "Sporotrichum" produtores de esporotricose humana ? E' uma pergunta que aos laboratórios de micologia mais bem aparelhados que disponham de amostras de tôdas as espécies descritas, compete esclarecer. De qualquer maneira o estudo sorológico deve constituir um complemento necessário nos trabalhos de classificação e idestificação dos cogumelos produtores de esporotricose.

QUADRO N. 4

TÍTULOS DOS SÔROS ANTES DA ABSORÇÃO

SÔRO	RAÇA 539	540	541	M.T.N
539	320	320	320	160
540	80	160	40	160
541	160	160	320	160
M.T.N.	320	80	160	160

QUADRO N. 5

AGLUTINAÇÕES APÓS ABSORIÇÃO COM A RAÇA HOMÓLOGA

SÔRO	RAÇA 539	540	541	M.T.N
539	0	0	0	0
540	0	0	0	0
541	0	0	0	0
M.T.N.	0	0	0	0

RESUMO

O autor, baseado nos trabalhos de Davis, Negroni e Campbell, obteve formas biológicas de "Sporotrichum Schencki" idênticas às encontradas em parasitismo. Usando o meio de Francis (agar-coração-cistina-hemoglobina) conseguiu colônias cremosas, brancas, com predominância quase exclusiva de elementos bacilares, alongados, em forma de charuto, outros ovais, sempre gram-positivos. Prefere denominar tais formas de "fase bacilar" do "Sporotrichum Schencki".

Suspensões do cogumelo em "fase bacilar" foram usadas como antígeno em sôro-aglutinações e índice opsono-citofágico. A sôro-aglutinação rápida, que, em títulos de ½ já é suficiente para afirmar o diagnóstico de esporotricose, mostrou-se uma reação muito útil, por sua rapidez e especificidade. Igualmente a sôro-aglutinação lenta, em tubos, revelou-se altamente sensível e específica, a partir do título 1/16.

11 casos de esporotricose foram submetidos a êsses antígenos, todos com reações positivas. Os contrôles foram negativos. A determinação do índice opsono-citofágico constitui mais um elemento de real valor específico no diagnóstico da esporotricose, serve para verificar o estado atual da reação imunitária do paciente e abre novos horizontes para os estudos imunológicos dessa micose.

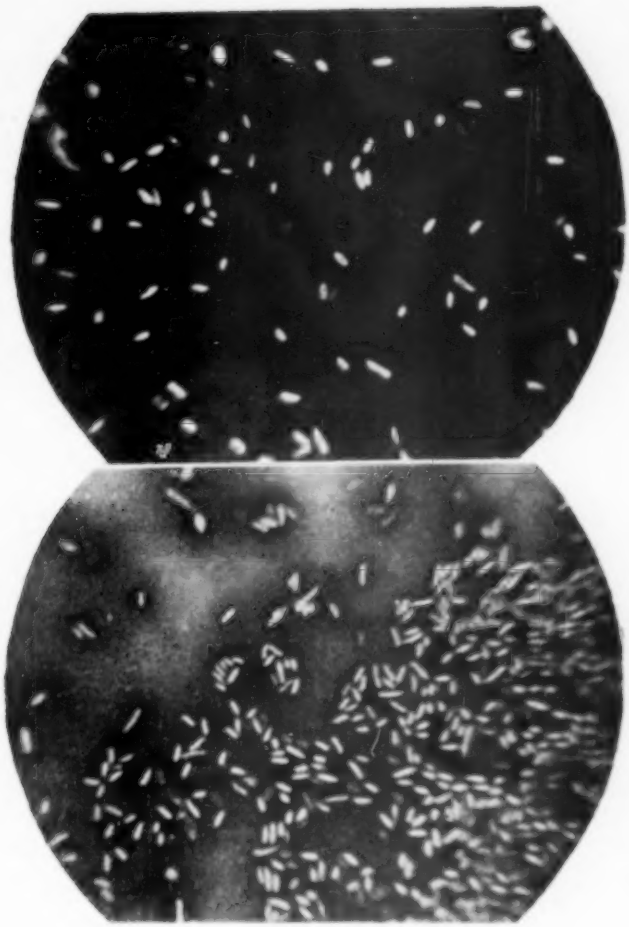

Forma bacilar do "Sporotrichum Schenckl"

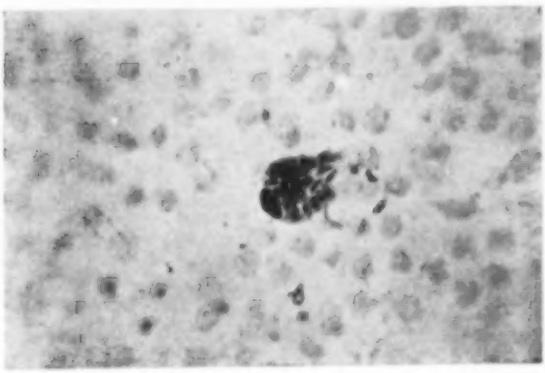

Indice opsono-citofágico
Polinuclear neutrófilo fagocitando formas bacilares de "Sporotrichum Schenckl"

Inoculando coelhos com várias raças de "Sporotrichum Schencki", o autor procurou verificar, com o respectivo anti-sôro, a existência de tipos sorológicos nas amostras estudadas. Realizou aglutinações cruzadas entre as mesmas, tanto com sôro integral, como com sôro absorvido com a raça homóloga. As amostras estudadas mostraram constituir uma unidade sorológica. Sugere que o mesmo deve acontecer com tôda sas variedades de Sporotrichum produtoras de esporotricose. Lembra, para isso, que se faça um estudo similar com amostras de tôdas as espécies descritas e que se utilizem os métodos sorológicos em todos os trabalhos de identificação e classificação de Sporotrichum.

SUMMARY

STUDIES ON THE BACILLARY CELLS OF "SPOROTRICHUM SCHENCKI"

I — Serum agglutination — Slide and tube test
II — Opsono-cytophagic test
III — Serologic unity ?

Sporotrichum Schencki grown in Francis' medium (heart-cystine-blood-agar) in the form of long bacillary gram-positive cells, as demonstrated by Campbell, was used in a fairly homogeneous suspension as agglutinogen and opsono-cytophagic antigen. In the slide agglutination test a 1:2 titer was considered as positive for sporotrichosis. This proved to be a very rapid and specific test. The tube agglutination test, using the same antigen, also showed a sensitive and specific procedure to detect Sporotrichum Schencki antibodies. Sera giving titers of 1:16 and upward were recovered from cases diagnosed as sporotrichosis in the basis of other laboratory procedure. The opsono-cytophagic test is another valuable test to assertain the immunitary reaction of the partient and opens a new road for immunologic research in this mycosis.

An investigation was conducted to assert the existence of diferent serologic types among those samples of S. Schencki studies by the A. Cross-immunity reaction, however, disclosed a consistent similarity, indicating a serologic unity.

CITAÇÕES

1 — Brumpt, E. — Précis de Parasitologie — Paris, Masson e Cie., 1949, II, 1834-1843.

2 — Negroni, P. — Transformación "in vitro" del "Rhinocladium Schencki en un cultivo levuriforme — Sus caracteres micológicos. — Rev. Argent. dermatosif. 24:471, 1940.

3 — Campbell, C. C. — Use of Francis glucose cystine blood agar in the isolation aud cultivation of Sporotrichum Schenckii — J. Bact. 50:233 (ag.), 1945.

4 — Widal et Abrami — Sero-diagnostic de la sporotrichose — Bull. et mém. Soc. méd. d. Hop. de Paris, n.° 22:947, (jun.), 1908.

5 — Gougerot, H. — *In* Nouvelle Pratique Dermatologique, Paris, Masson et Cie., 1936, II, 485-526.

Endereço do autor: Andradas, 1.646 (Pôrto Alegre)

Considerações sôbre a sarna crostosa e pequena epidemia consequente

Domingos de Oliveira Ribeiro
José Augusto Soares

INTRODUÇÃO

Assunto que merece atenção cuidadosa do especialista, pelas dificuldades de que se lhe cerca o diagnóstico, é o da sarna crostosa.

O seu quadro polimorfo, a falta de sulcos, a insólita localização e, por vêzes, a ausência de prurido diferenciam-na do conhecido e comum aspecto da sarna vulgar.

Outro ponto a destacar é a raridade extrema com que se apresenta, computado o elevadíssimo número de casos de sarna vulgar registados anualmente e apenas pouco mais de uma centena de casos de sarna crostosa na literatura médica, embora a doença já houvesse sido reconhecida clinicamente desde 1848 por DANIELSSEN e BOECK, citados por DUBREUILH (1).

Releva salientar, além disso, a frequência de pequenas epidemias a partir de um caso de sarna crostosa, fato êste registado por FÉLIX, GOUDAL, PELDOIS (2) e, também, em o nosso caso.

Antes de encararmos diretamente o assunto principal, achamos de inteira justiça, por todos os motivos, manter a denominação de sarna crostosa, em homenagem a DANIELSSEN, que a descreveu em leprosos de Bergen sob o título de "Scabies Crustosa", levando em conta que, segundo o Dr. LIE, aquêle autor escandinavo era acometido de verdadeiros acessos de raiva quando lia "sarna norueguêsa" (in H. PORTUGAL — 3), a despeito de autores do conceito de DARIER (4) incluirem tal quadro mórbido sob a rubrica de sarna norueguêsa, questão não desprezível, dada a vulgarização dêste último têrmo.

Assistentes do serviço da Clínica Dermatológica e Sifilográfica da Faculdade de Medicina da Universidade de S. Paulo (Prof. J. de Aguiar Pupo).
Domingos de Oliveira Ribeiro — Livre-docente.

OBSERVAÇÃO

No dia 26 de agôsto de 1948, veio à consulta uma paciente proveniente do Asilo dos Inválidos "D. Pedro II", Jaçanã, que se apresentava chorosa, irrequieta, recoberta de eczematização generalizada e de algumas placas hiperceratósicas, deixando-nos a impressão de se tratar de doente cujos cuidados higiênicos e de enfermagem eram bastante precários.

Depois de internada, além de manifestar-se irritadiça, com crises de chôro e de alegria alternadas, prurido constante diurno e noturno, urinava e defecava no leito, com dejectos moles e ricos de parasitos intestinais, patenteando, pois, maus hábitos de higiene e debilidade mental.

R. S. Q. — 14 anos, solteira, branca, sem profissão, examinada em 26-8-1949, residente no Asilo dos Inválidos, Jaçanã.

Exame dermatológico — Doente de fisionomia tômida, "bouffie", cretinóide. Edema dos membros inferiores.

Apresentava, no momento do exame, eritema generalizado, eritrodérmico, eczematizado, pápulo-vesiculoso ou pustuloso, de elementos pontuados, exulcerados ou íntegros e liquenificação difusa pelo tronco, membros superiores e inferiores, couro cabeludo e face.

Em determinadas regiões, palmas e, sobretudo, dorso de ambas as mãos, punhos, principalmente na sua superfície flexora e lado radial, pregas e pontas dos cotovelos, joelhos, dorso e planta dos pés, calcanhares, nádegas, pregas inguinais e nas regiões costais e parede axilar posterior, a eritrodermia se concreta em extensas faixas, placas e até "placards" de tamanhos variados, escamo-crostosos, espessos, amarelo palha, pardacentos, de aspecto e consistência mole, friável, esfarinhando-se pela raspagem e mais ou menos aderentes, conforme a região e a espessura, evidenciando sulcamentos ou rachaduras (fotografias ns. 1, 2 e 3).

No couro cabeludo, faces, pescoço, a configuração das lesões lembra a dermite seborréica ou eczemátide eczematizada de Darier, pelo eritema róseo e difuso, liquenificação, pitiríase, escamas sêcas e lamelares, oriando a região (fotografias ns. 1, 2 e 4).

Fâneros — Os cabelos são lisos, curtos e pouco densos; supercílios rarefeitos, principalmente nas caudas. Ausência de pêlos pubianos, axilares e no restante do tegumento cutâneo.

As unhas, deformadas, rugosas, com sulcos transversais, hiperceratósicas, cobertas de crostas sêcas, estratificadas, amarelo-pardacentas, de consistência dura, mas esfarinhando-se à raspagem. Algumas, como as do mínimo e anular, elevadas verticalmente cêrca de 2 cm.

Mucosas visíveis — Exceto a língua fissurária, nada mais de anormal. Os dentes, em máu estado de conservação.

Edema e eritema dos grandes e pequenos lábios da vulva.

Diagnóstico provisório — Eczema generalizado eritrodérmico e dermite seborréica.

Diagnóstico definitivo — Sarna crostosa.

Exames complementares — *Parasitológico de fezes* — ovos de ancilostomídeos, em 8-9-1948, normal em 19-3-1949 e 6-5-1949.

Urina — tipo I normal.

Sangue

1) Contagem global e específica:

	2-10-1948		5-4-1949	
Eritrócitos	— 3.000.000 mm3	(7,8)	4.000.000	
Leucócitos	— 12.000 »		7.000	
Hemoglobina	— 9,7 g./100ml	(61%)	11,9	(74%)
V. G.	— 1,0		0,9	

Neutrófilos:			
Metamielócitos	—	—	—
Bastonetes	—	12,6	13,6
Segmentados	—	41,6	36,0
Eosinófilos	—	28,0	7,2
Linfócitos:			
Típicos	—	9,6	27,2
Leucocitóides	—	0,0	5,6
Atípicos	—	—	—
Monócitos	—	7,2	8,0
Plasmócitos	—	0,8	—

2.º) Colesterolemia — 69 mgr./100ml., em 7/10/1949
— 152 » » » 22/ 1/1949
3.º) Calcemia — 10,5/100ml
4.º) Fosfatemia — 2,3 »
5.º) Proteínas totais — 9,1 »
6.º) Curva glicêmica — 39 mg »
85 » »
58 » »
57 » »
69 » »
7.º) Wassermann — anti-complementar — Kahn — negativa.

Metabolismo basal

Em	6-10-1948	52 %	—	P. Jones
"	27-10-1948	41 %	—	"
"	6-11-1948	46 %	—	"
"	20- 1-1949	42 %	—	"
"	5- 4-1949	43 %	—	"
"	18- 6-1949	17 %	—	"

Pesquisas diretas do parasito — Efetuadas nas escamas de lesões cutâneas crostosas, revelaram numerosos parasitos por campo, semelhantes ao "sarcoptes scabiei hominis". Estas pesquisas ainda se mostraram positivas, repetidas vêzes, após várias medicações antiscabióticas, nas escamas de lesões cutâneas crostosas e nas das unhas.

No couro cabeludo não logramos encontrar o parasito, quer nas escamas quer na raiz dos pêlos.

Exame histopatológico — Ao exame histológico, verificaram-se alterações de natureza vulgar, quer na epiderme quer no derma.

A epiderme apresentava-se hipertrofiada, com hiperceratose e hiperacantose, esta com ligeiro grau de edema.

No derma, discreto aumento da camada dos cones papilares, no qual se notam infiltração vulgar, dominantemente linfomononuclear, e certo grau de reação histiocitária, infiltrado êste disposto em tôrno dos vasos dilatados e que se estende até ao córion superficial.

E' característica a presença do parasito no túnel situado debaixo da camada córnea. Nesse túnel ou galeria, observam-se, além do parasito alojado na parte mais profunda e terminal, diretamente acostado à granulosa, ovos de parasitos e detritos, assim como alguns elementos jovens parasitários (fotografias 5 e 6).

Exame clínico de outras especialidades — A paciente, que se manteve subfebril durante cêrca de quatro meses — 37° a 37,5° — teve a temperatura normalizada em 30° depois das fricções antiscabióticas. Da mesma maneira o pulso variando de 86 a 100, estabilizou-se em tôrno de 86. Foi encaminhada às clínicas especializadas seguintes:

Endocrinologia e Nutrição — "Não há elementos clínicos metabólicos e laboratoriais que possibilitem o diagnóstico de componente glandular em atividade".

Cardiovascular — "Não há lesão orgânica cardíaca. O eletrocardiograma conclui por taquicardia sinusal e artefacta, sinais atribuíveis às lesões cutâneas".

EXAMES DE LABORATÓRIO — Dos exames supra mencionados, merecem especial citação a eosinofilia e o metabolismo basal. A primeira constitui achado que vários autores atribuem à sarna crostosa, mas em o nosso caso, teríamos que considerar a verminose e a própria dermatose como fatores determinantes.

O metabolismo basal manteve-se elevado, mesmo depois de várias curas antiscabióticas e de evidentes melhoras do estado cutâneo, para sòmente baixar a 17, quinze dias após a menarca. Êste fato levou-nos a afastar a sarna crostosa como determinante dessa alteração metabólica.

PEQUENA EPIDEMIA DE SARNA VULGAR NA ENFERMARIA — Cêrca de dois meses após o internamento da paciente, manifestaram-se vários casos de escabiose entre doentes e o pessoal técnico da secção de enfermagm de mulheres, inclusive no total das crianças (em número de seis) da mesma enfermaria a que pertencia a doente, caracterizando-se pelo aspecto epidêmico e recidivante, mas clìnicamente semelhante ao da sarna vulgar.

FÉLIX, GOUDAL, PELBOIS (2), descrevendo idêntica epidemia no H. Saint Louis de Paris, opinam que, diante de inexplicável epidemia de sarna em hospital onde se encontre internado algum doente com dermatose eritrodérmica, deve pensar-se em ser esta sarna crostosa.

CONTÁGIO — Relativamente à transmissão da sarna crostosa, todos os AA. são acordes em admití-la como extremamente contagiosa, fato que se torna aceitável pela abundante quantidade de parasitos nas crostas e nas partes epidérmicas róseas e semi-úmidas, postas a descoberto pela remoção das crostas suprajacentes. Aí se notam pontos esbranquiçados correspondentes aos parasitos, numa espécie de geléia, pontilhada de branco.

De fato, os exames diretos a que procedemos, revelaram-nos grande quantidade de parasitos (Scabiei hominis) nessas partes úmidas, sub-crostosas e ainda no material de raspagem das crostas ungueais das mãos e pés.

Fotografia n.° 1

Fotografia n.° 2

Fotografia n.° 3

As pesquisas de parasitos foram negativas no couro cabeludo, e positivas nas demais partes do tegumento cutâneo, após os primeiros tratamentos.

A transmissão da sarna crostosa dá-se pela veiculação do parasito, aderente às escamo-crostas que se espalham no ambiente, pelo próprio doente ao se coçar, segundo a opinião, que parece aceitável, de PAUTRIER e BAMBERG, citados por GATÉ e colaboradores (5). Daí ser êsse contágio predominantemente diurno, antes que noturno (ao invés do que se passa com a sarna vulgar), estando, contudo, a maior ou menor intensidade de contágio da sarna crostosa na razão direta do prurido, por si mesmo variável.

O contágio diurno foi por nós comprovado, ao diagnosticar vários casos de sarna vulgar em pessoal que se punha sòmente em contacto com a paciente nas primeiras horas do dia (médicos, enfermeiras e quarteiras).

ETIOPATOGENIA — DANIELSSEN e BOECK (1), quando publicaram o primeiro caso de sarna crostosa em leproso, atribuíram o aspecto clínico da doença à ausência da sensibilidade, isto é, ao acúmulo de crostas, por falta de prurido.

Outros autôres, baseados na verificação da doença em indivíduos não leprosos e também pelas minúcias morfológicas do parasito — FURSTENBERG em 1861 (apud BRUMPT — 6), S. Scabiei Crustosae; MÉGNIN (apud LARST e LÉVY-FRANCKEL — 7), S. Scabiei Lupi; A. da COSTA LIMA (8) — opinaram não só pela diversidade do parasito, como de ambas essas parasitoses.

Prevaleceu, entretanto, a teoria unicista defendida por HEBRA, DUBREUILH e RADAELI (in FLAVIANO SILVA — 9). Assim, a sarna crostosa nada mais é que a vulgar, desenvolvida, porém, em terreno especial, em doentes miseráveis, física e mentalmente decadentes (DARIER — 9).

Os principais argumentos que se invocaram para essa unidade nosológica são:

a) a sarna crostosa transmite-se desenvolvendo o quadro clínico da sarna vulgar (confirmado ainda por ZILBERBERG (10) em inoculação humana);

b) pode desenvolver-se do contário da sarna vulgar, como verificado por FLAVIANO SILVA (11) em criança de dois meses: "O caso torna-se mais interessante pela idade da paciente e pelo conhecimento exato da origem do contágio — a sarna vulgar da progenitora";

c) a morfologia do parasito que, de início, se procurou diferenciar em particularidades estruturais anatômicas, está identificada à do "Sarcoptes Scabiei Hominis" da sarna vulgar, cujas diferentes fases

evolutivas foram estampadas em instrutivas fotografias por ZILBERBERG (5) em 1944, ao publicar um caso de sarna crostosa;

d) a sarna crostosa só é mais contagiante que a vulgar pelo seu abundante parasitismo;

e) na paciente de nosso relatório, conseguimos obter típico túnel ou galeria acariana (fotografia 7), lesão característica da sarna vulgar desenvolvendo-se em doente de sarna crostosa. Êste túnel surgiu tão sòmente como recidiva de aspecto vulgar da sarna crostosa (fotografia 7, no centro do círculo) e não como achado inicial do exame dermatológico (FLAVIANO SILVA — 2).

DIAGNÓSTICO — Ao exame inicial da paciente, impressionou-nos o aspecto eritrodérmico, eczematizado, em conjunção com outras lesões semelhantes à dermatite seborréica ou eczemática de DARIER, como se depreende das fotografias impressas, não nos permitindo classificar satisfatòriamente a doença nos quadros típicos dessa ou daquela dermatose.

Deixámos então em suspenso o diagnóstico.

Foi, então, a doente examinada por outros dermatologistas da secção em vista da singularidade do quadro clínico polimorfo que apresentava.

Em período de observação, a doente foi medicada com dessensibilisantes gerais e curativos locais, conseguindo-se obter melhoras tais que, em novo surto de exacerbação pruriginosa, nossa anterior suspeita de escabiose foi logo seguida da confirmação diagnóstica pelo Professor AGUIAR PUPO de sarna crostosa, quatro meses após internamento, hipótese com a qual de imediato concordámos, coincidentemente.

Em conclusão, para o diagnóstico diferencial com a sarna crostosa, colocaram-se a eritrodermia, eczematizada hiperceratósica e a dermite seborréica, a psoríase. O diagnóstico se impôs definitivamente com a revelação do parasito ao microscópio.

TRATAMENTO — Sendo recidivante a sarna crostosa, foram empregados diferentes antiescabióticos, desde a clássica pomada de MILLIAN ao benzoato de benzila, até a emulsão a 5 % de D. D. T., todos com resultados bons, bem tolerados, mas incapazes de impedir as recidivas, as quais se manifestaram por pápulas e vesículas, nas clássicas localizações da sarna vulgar.

A nossa paciente foi, assim, submetida a tratamento local de detensão das lesões cutâneas e unhas, quer em período anterior ao antiescabiótico, quer nos sucessivos à medicação antiparasitária, a par de medicação geral reconstituinte.

Fotografia n.º 4

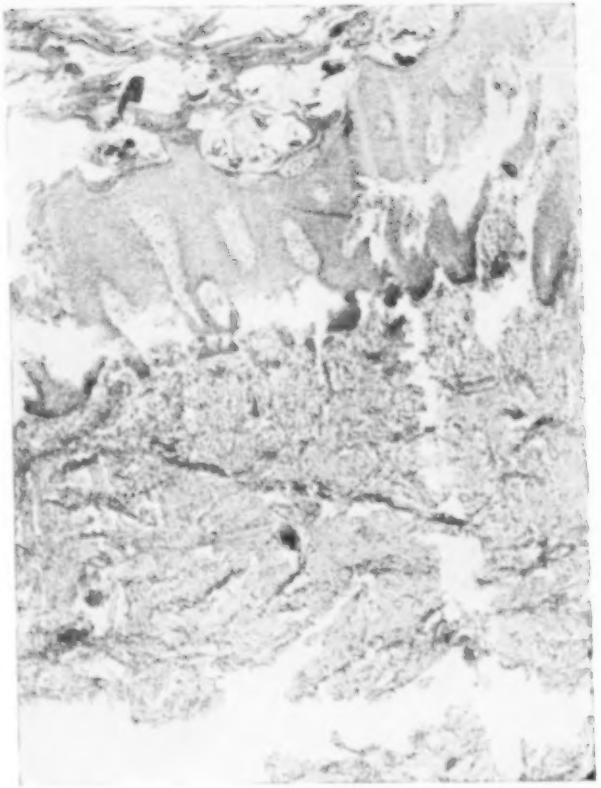

Fotografia n.º 5

Fotografia n.º 6

No que se refere ao perigo de estabelecer-se o tratamento antiscabiótico, sem o prévio preparo do estado geral do paciente, embora as circunstâncias diagnósticas nos levassem a cuidar anteriormente de seu estado geral, procurámos os dados contidos na casuística brasileira e verificámos que FLAVIANO SILVA (9-11 e 12), sem mencionar a execução do tratamento antiscabioso, relata o falecimento dos dois casos publicados, um 5 dias e outro 2 dias depois da consulta dermatológica; H. PORTUGAL e DROLHE DA COSTA (3) mostraram o doente de sua publicação em duas sessões dermatológicas; ORSINI DE CASTRO (13) relata dois casos, dos quais um sem falecimento conhecido, e o outro continuou bem; ARMÍNIO FRAGA, A. FIALHO e RAMOS e SILVA (14) não descreveram a evolução do caso; OLÍMPIO DA FONSECA e AMÍLCAR FERREIRA DA ROSA (15) diagnosticaram um caso que não faleceu do tratamento; AMADEU FIALHO (16-17) chegou a diagnóstico da sarna crostosa em dois casos de autópsia; BENJAMIN ZILBERBERG (10) medicou o seu paciente, pela primeira vez, vários meses depois de internado e, também, após diversas recidivas, até que o mesmo veio a falecer de tuberculose pulmonar.

Parece-nos, pois, indicado instituir a medicação antiparasitária logo que se confirme o dignóstico de sarna crostosa, ao lado do amparo do estado geral eventualmente necessário, como medida de prudência elementar.

Em o nosso caso, já o dissemos, houve melhora acentuada do estado geral, máxime, como é razoável de prever, após o tratamento antiscabioso. A paciente teve alta curada e em condições gerais muito lisonjeiras, recuperando-se não só física mas psiquicamente, pois que se tornou de temperamento comunicativo, alegre e parecendo mais consciente e de inteligência mais avivada (fotografia 8).

ADDENDUM — A paciente, depois da alta hospitalar, regressou ao Asilo dos Inválidos, Jaçanã, onde se colocou nas condições primitivas de vida, alimentação e higiene.

Quatro meses decorridos da alta, volta à consulta com recidiva da sarna crostosa, isto é, com as lesões primitivas em placas ou "placards" que peculiarizaram essa dermatose e acima descritas.

Constitui êste fato, de recidiva sob a forma crostosa e não vulgar, argumento comprovante da assertiva de DARIER, de condicionar o quadro clínico da sarna crostosa ao terreno especial sôbre que evolve — em doentes miseráveis, física e mentalmente decadentes.

RESUMO

Os AA. estudaram um caso de sarna crostosa, têrmo que adotaram em homenagem a DANIELSSEN e, também, por julgarem melhor designação que a de sarna norueguesa, embora seja esta mais difundida.

Salientaram a peculiaridade do aspecto dermatológico do caso apresentado, com lesões eritrodérmicas, eczematizadas, pápulo-vesiculosas e "placards" crostosos, estes em localizações costumeiras ou não da sarna vulgar.

condicionando, principalmente, o diagnóstico diferencial com o eczema eritrodérmico e a dermatite seborréica.

Ao lado do quadro mórbido cutâneo, sobrepõem-se, na paciente, as condições somato-psíquicas de debilidade mental, miséria orgânica e maus hábitos de higiene, destacados por DARIER como terreno propício ao desenvolvimento da sarna crostosa.

Observaram, também, a assinalada epidemia de sarna vulgar em o pessoal técnico e doentes de enfermarias, oriunda da sarna crostosa, fato destacado pelos diferentes autores, entre os quais FELIX, GOUDAL e PELBOIS.

Estão de acôrdo em "admitir a suspeita de sarna crostosa" em doentes portadores de dermatose eritrodérmica de causa desconhecida e internados em enfermaria, onde, inexplicàvelmente, se desenvolveram vários casos de sarna vulgar.

Constitui achado singular a presença de um "túnel" acariano, típico de sarna vulgar (fotografia anexa n. 7), em uma das recidivas da sarna crostosa, na doente em aprêço.

Dos exames de laboratório, além do encontro constante de numerosos parasitos da sarna crostosa, evidenciou-se o elevado metabolismo basal da paciente, o qual assim se manteve até o período da menarca, para depois normalizar-se. Isto levou os A.A. a afastarem a influência das lesões dermatológicas sôbre a elevação metabólica.

Os tratamentos clássicos da sarna vulgar, periòdicamente feitos, deram resultados satisfatórios, com a cura clínica da doente.

Em addendum, comprovaram a recidiva da sarna crostosa sob sua clássica forma e não da vulgar, após 4 meses de volta da paciente às antigas condições de ambiente, higiene, hábitos sociais e alimentares.

ABSTRACT

The authors present a case history of scabies crustosa, a designation they adopt in honor of Danielssen and as a more apt term than Norwegian scabies, though the latter is commoner.

They stress the peculiar dermatological aspect of the case in question, with erythrodermatous, eczematous, papulo-vesicular lesions and crust plaques, these in areas usually affected by common scabies or not, conditioning in the main the differential diagnosis with erythrodermatous eczema and seborrheic dermatitis.

To the morbid condition of the patient's skin were added the somato-psychic conditions of feeble-mindedness, physical debility, and unhygienic habits, pointed out by Darier as favorable ground for the development of scabies crustosa.

They have also observed the reported epidemic of common scabies in the medical and nursing staff resulting from scabies crustosa, as described by several writers, such as Felix, Goudal and Pelbois, and agree as to "admitting the suspicion of scabies crustosa" in patients affected with erythrodermatous dermatosis of unknown origin while in wards where several unexplained cases of common scabies occur.

An unusual disclosure was the presence of an acarus "burrow" in the patient who had had a recurrence of scabies crustosa in the form of common scabies, as shown in fig. 7.

Laboratory tests, in addition to numerous scabies crustosa parasites, showed a high basal metabolism rate, this remaining so until the first discharge of menses, thereupon becoming normal, this fact leading the authors to disregard the influence of the cutaneous lesions upon the basal metabolism rate.

The classical treatment of common scabies, carried out periodically, gave satisfactory results, terminating with the clinical cure of the patient.

In the Addendum they report the recurrence of scabies crustosa in its classical form, and not in its common one, four months after the patient's return to her former surroundings, social behaviour, hygienic habits, and diet.

Fotografia n.° 7

Fotografia n.° 8

CITAÇÕES

1 — Dubreuilh, W.: La pratique dermatologique, Paris, Masson et Cie., 1900, II, pg. 746-749.

2 — Félix, Pierre Mukien, Goudal, Henri e Pelbois, François: Endemie étendue degale à partir d'une gale norwégienne. Bull. Soc. franç. de dermat. et syph.: 416 (nov.-dez.), 1948.

3 — Fortugal, H. e Drolhe da Costa, E.: Sarna norueguêsa. An. brasil. de dermat. e sif. 14:142 (jun.), 1939.

4 — Darier, J.: Précies de dermatologie, Paris, Masson et Cie., 1928, pg. 714.

5 — Gaté, J., Midel, P. J., Cuilleret, P., e Dubois, P.: Considérations épidémiologiques sur la gale squamo-crouteuse. Ann. de dermat. et syph.: 31 (jan.-fev.), 1943.

6 — Brumpt, E., Précis de parasitologie, Paris, Masson etc Cie., 1910, pg. 198.

7 — Louste, A., e Levy-Frankel, A.: Nouvelle pratique dermatologique, Paris, Masson et Cie., 1936, pg. 21.

8 — Costa Lima, A. — apud Flaviano Silva — citação n. 9.

9 — Silva, Flaviano, Sarna norueguêsa, Bahia-med. 5:405 (mar.), 1934.

10 — Zilberberg, B.: Contribuição ao estudo clínico e anátomo-patológico de um caso de sarna norueguêsa, forma cornificada, tipo Danielssen-Boeck, evoluindo sôbre verrucose generalizada. Med. cir. farm.: 277 — (maio), 1944.

11 — Silva, Flaviano: Sarna norueguêsa em criança de 2 meses. Bahia-med. 8:201 (out.), 1937.

12 — Silva, Flaviano, Sarna crostosa; 3.º caso baiano. An. brasil. de dermat. e sif. 21:291 (dez.), 1946.

13 — Orsini de Castro, O.: Sarna norueguêsa ou crostosa. Brasil-med. 57: 323 (7 e 14 ag.), 1943.

14 — Ramos e Silva, J., Fialho, A., e Fraga, A.: Sôbre um caso de sarna crostosa. Hospital, Rio de Janeiro, 8:27 (jan.), 1936.

15 — Ferreira da Rosa, A., e Fonseca Filho, Olímpio: Um caso de sarna norueguêsa, Sciencia-med. 6:22 (jan.), 1928.

16 — Fialho, A.: Sur uns cas de gale norwegienne. Ann. de parasitol., 12 (nov.), 1934.

17 — Fialho, A.: Sôbre um novo caso de sarna norueguêsa. Med.-cir.-farm.: 472, 1945.

Endereço dos autores: rua Peixoto Gomide, 1.665 (D.O.R.) e rua Castro Alves, 53 (S. Paulo).

Considerações sôbre um caso de dermatite liquenóide purpúrica pigmentada (de Gougerot e Blum)

Luiz Marino Bechelli, Benjamin Zilberberg e Luiz Baptista

Em 1925, GOUGEROT e BLUM (1) apresentaram à Sociedade Francêsa de Dermatologia e Sifilografia um caso de "púrpura angio-esclerosa puriginosa com elementos liquenóides". Nesta primeira comunicação, referem a observação de um doente, que apresntava, nas pernas, lesões simétricas, as quais, à primeira vista, davam a impressão de uma púrpura Ângio-esclerosa banal, com pontilhado vermelho-purpúrico em "placards" pigmentados.

No entanto, dois fatos particulares chamaram a atenção para o exame mais minucioso do caso. O primeiro, dizia respeito a um prurido, localizado exatamente em tôda a superfície da dermatose. O segundo fato consistia na existência de pequenos elementos purpúricos, papulosos, brilhantes, liquenóides, disseminados sôbre um fundo pigmentado, "reliquat" de surtos antigos de púrpura, e, com frequência, ordenados na periferia dos "placards" confluentes de púrpura. A presença destas pápulas liquenóides foi atribuída ao prurido.

Poucos meses depois, os mesmos autores (2), apresentando outro caso, idêntico ao primeiro, fizeram nova comunicação à Sociedade Francêsa de Dermatologia e Sifilografia, sob a denominação de "um segundo caso de dermatite liquenóide purpúrica e pigmentada", denominação que foi aceita e é mencionada, atualmente, nos tratados de dermatologia.

O paciente tinha 31 anos de idade e apresentava pápulas purpúricas, brilhantes, isoladas ou confluentes, no antebraço

---

Trabalho apresentado na Secção de Dermatologia da Associação Paulista de Medicina, em setembro de 1947.

Assistentes do Serviço da Cátedra de Dermatologia e Sifilografia da Faculdade de Medicina da Universidade de São Paulo — Hospital das Clínicas — (Chefe: Prof. J. Aguiar Pupo).

esquerdo, na face posterior da coxa esquerda e no tornozelo do mesmo lado. As lesões surgiram, inicialmente, no antebraço e foi no tornozelo que elas se tornaram mais evidentes. Ausência de prurido. Não havia lesões na mucosa basal.

Nesta nova observação, GOUGEROT e BLUM referem que o doente nunca tivera prurido, contràriamente ao que ocorrera no primeiro caso, no qual êste sintoma subjetivo fôra pôsto em relêvo, como tendo determinado, secundàriamente, o aparecimento das lesões liquenóides, em consequência de coçagem.

Na discussão, que se seguiu a esta segunda comunicação, DARIER comentou o caso, considerando o quadro clínico semelhante ao da moléstia de Schamberg e aconselhou aos autores que vissem a literatura existente sôbre o assunto. Êste comentário deixa transparecer nitidamente que a dermatite de Gougerot e Blum fôra, a princípio, considerada como sendo a moléstia de Schamberg e como houve certa resultância em considerá-la como um quadro dermatológico à parte.

Em 1929, GOUGEROT e BLUM (3), depois de reunirem 4 observações, inclusive a primeira, de 1925, assentam as bases da dermatose que descreveram, publicando um trabalho com o seguinte título: "Dermatose nouvelle; dermatite lichenoide purpurique et pigmentée. Comparaison avec la maladie de Schamberg". Fizemos questão de assinalar o título dêste trabalho, por ser sugestivo: em primeiro lugar, mostra a intenção dos autores de chamar a atenção para uma dermatose nova; e, depois, a idéia de separá-la da moléstia de Schamberg, com a qual, possivelmente, os autores a confundiam mais.

Neste trabalho, GOUGEROT e BLUM acham que a dermatite descrita parece relacionar-se com as capilarites "pontilhadas", de origem desconhecida. Resumem, em seguida, suas características:

1) pequenas pápulas de ¼ a 1 mm., raramente 2 mm., pouco, mas nìtidamente salientes, brilhantes, lisas, arredondadas, às vêzes, poligonais à semelhança do líquen plano em geral confluentes. As pápulas, a princípio, são róseas ou vermelho-alaranjadas, não pigmentadas e não purpúricas; tornam-se, depois, purpúricas ou telangectásicas. Evoluem, quase sempre, para a pigmentação;

2) descamação ausente ou pouco acentuada, em pequenas escamas brilhantes. Não há atrofia (mas, o segundo doente apresentava pontilhado leucodérmico sôbre um "placard" pigmentado). Dos quatro pacientes, apenas o primeiro apresentava prurido;

3) a dermatite localiza-se sobretudo nas pernas e é, ordinàriamente, bilateral;

4) um dos quatro pacientes apresentava sinais de diátese purpúrica;

5) dos quatro pacientes, um era do sexo feminino, com 31 anos, e os demais tinham 40, 43 e 50 anos de idade;

6) Evolução crônica, tendo a duração de anos; cura-se lentamente;

7) histopatologia: lesões epidérmicas não características, mas diferentes do líquen plano. Hiperceratose e paraceratose, com desaparecimento da granulosa; camada malpighiana adelgaçada, edemaciada. Desaparecimento ou fragmentação da basal. Diminuição das papilas e adelgaçamento dos brotos interpapilares. Na derme, infiltração perivascular, pouco pronunciada, constituída de mononucleares, alguns plasmócitos e fibroblastos. Capilarite intensa: capilares dilatados ou retraídos por endotelite, paredes espêssas. Pigmentação férrica, intracelular e extracelular.

Além dos trabalhos, já citados (4 e 5), de GOUGEROT e BLUM, há outras publicações dêstes autores sendo que, um dos estudos, conta com a colaboração de ELIASCHEFF. Nessas publicações, os autores se referem aos casos constantes da comunicação anterior, sob o título de "dermatose nouvelle...". Fazem novas considerações sôbre os casos e apresentam um laudo histopatológico minucioso da dermatite.

Na publicação de 1930, GOUGEROT e BLUM (6) estudam outro caso, que apresentava dois fatos novos: o agrupamento numular de pequenas pústulas ("pustulettes") liquenóides, em "placards" arredondados ou ovulares, de dois a três cm, com centro eritêmato-escamoso. O desaparecimento das lesões centrais deixa lesões anulares e circinadas.

Em 1934, é publicado o primeiro caso da dermatite de Gougerot e Blum, nos Estados Unidos da América do Norte. A observação pertencia a WISE (7), tendo êle observado, no paciente, lesões pequenas, comparáveis ao pó de Cayena ou do tamanho de uma cabeça de alfinete.

Ainda em 1934, GOUGEROT e BLUM (8) apresentaram um novo caso, com exame histopatológico praticado por MLLE. ELIASCHEFF. As lesões eram bilaterais, mais acentuadas no dorso do pé direito. Havia prurido moderado, as manifestações cutâneas datavam de 5 anos. No mais, o caso era idêntico aos anteriormente relatados pelos mesmos autores.

WISE e WOLF (1935) (9) realizaram meticuloso estudo clínico e histopatológico da dermatite, considerando, também, seu diagnóstico diferencial com a moléstia de SCHAMBERG, com a púrpura "annularis telangectodes" de Majocchi e com o liquen plano. Tanto o quadro clínico, como o histopatológico, se aproximam do descrito por GOUGEROT e BLUM, razão por que, não consideramos, em seus pormenores, a descrição dos mesmos. Comentando a sua observação, WISE e WOLF escrevem que "casos apresentados com o aspecto de moléstia de SCHAMBERG, frequentemente, acarretam interrogações ou são referidos como "casos para diagnóstico". Em algumas destas erupções o diagnóstico parece ser mais ou menos duvidoso sob o pon-

to de vista clínico e histopatológico. E' provável que certa percentagem destas erupções indeterminadas e questionáveis venha a corresponder, talvez inteiramente ou sòmente em parte, ao quadro descrito por GOUGEROT e BLUM. (10)

Ainda em 1935, e também nos EE. UU., DIASIO relata o caso de um paciente, que fôra visto em 1934 e se refere ao primeiro caso da literatura americana, comunicado por WISE e WOLF.

Em 1936, TOLMACH (11) apresenta um caso "pro diagnosis", discutindo o diagnóstico diferencial entre a dermatite de GOUGEROT e BLUM e a moléstia de SCHAMBERG. A ausência de pequenas pápulas levam-no a concluir que não se tratava da dermatite descrita pelos autores franceses. Na discussão, lembra a etiologia, por distúrbios pituitários de tôdas as angiodermites: poiquilodermia, púrpura de Majocchi, moléstia de Schamberg e outras.

Neste mesmo ano, GOUGEROT e BLUM (12) apresentaram "três novos casos" da dermatite, os quais são idênticos aos 7 anteriormente descritos.

MICHELSON e LAYMON (13) ainda em 1936, relatam uma observação, dermatológicamente idêntica as já descritas, sôbre a dermatite, apresentando descrição histopatológica; afirmam que a dermatose em questão não têm, ainda, suas características anátomo-patológicas bem fixadas.

Sucessivamente, PECK (1938 [14]), GROSS (1939 [15]), PILLSBURRY e NICHOLAS (1943 [16]), RATNER e FALK (1943 [17]), GOUGEROT, BLUM e CIVATTE (1945 [18]) e GOUGEROT, CARTEAUD e DUPERRAT (1945 [19]) referem-se à dermatite l. p. p.

Em nosso meio, parece que ainda não foi registrada a dermatite de Gougerot e Blum. O caso que relatamos foi observado no Hospital das Clínicas, no Serviço do Prof. J. Aguiar Pupo.

OBSERVAÇÃO

M. R. S., 28 a., masc., cas., br., balconista, registro n. 106.879 (Hospital das Clínicas).

Anamnese: diz estar doente há 1 ano, mais ou menos. Sua moléstia sobreveio a uma gripe, que o obrigou a acamar-se, por 8 dias.

Ao levantar-se, notou que a perna esquerda se tornara inchada e que, concomitantemente, aparecera erupção cutânea, abrangendo o têrço inferior da face ântero-interna dessa perna. A erupção consistia em pústulas (bexiguinhas de pús), das dimensões de uma cabeça de alfinete, ou um pouco maiores, e na mudança de coloração da pele que se tornou arroxeada. As pústulas vieram a desaparecer, com exceção de uma, que se ulcerou, tendo persistido, porém, o aspecto arroxeado do tegumento.

A princípio, durante 2 ou 3 dias, enquanto perdurou a erupção pustulosa, teve prurido. Depois, nada mais o incomodou.

Exame dermatológico: no têrço inferior da perna esquerda, face ântero-interna, nota-se uma placa purpúrica, arroxeada e escura, arredondada, com o diâmetro de 3,5 cm, de limites mais ou menos precisos e de superfície ligeiramente elevada. Esta placa parece resultar da confluência de elementos purpúricos papulosos, o que se depreende do exame da parte superior da lesão onde se notam alguns elementos papulosos isolados, pouco maiores

do que uma cabeça de alfinete. Quase no centro dessa placa, um pouco desviada para a esquerda, ulceração superficial medindo 1 cm. x 1 cm., mais ou menos arredondada, bordas quase talhadas a pique, de fundo ligeiramente granuloso e recoberta de exsudato transparente pouco abundante. No contôrno esquerdo da úlcera, notam-se formações papilomatosas pouco individuadas (fig. 1).

O contôrno da úlcera, e parte da placa, acham-se recobertos de escamocrostas, cuja côr (amarelo-enxofre), é consequente à aplicação de pomada.

No contôrno superior da placa, e no contôrno direito, observam-se placas menores, resultantes, também, da confluência de elementos purpúricos. A placa do contôrno direito, com o diâmetro de 2 cm., apresenta ulceração arredondada em seu centro.

Ao nível da articulação tíbio-társica, face externa, nota-se grande número de elementos purpúricos, papulosos, acuminados, brilhantes, pouco maiores do que uma cabeça de alfinete, muito dêles isolados, mas a maioria confluentes, formando lesões lenticulares, ou um pouco maiores, irregulares no contôrno, e de superfície ligeiramente granulosa. São ligeiramente descamantes e consistentes, sendo que, entre algumas dessas lesões, se percebe uma ou outra área esbranquiçada de atrofia do tegumento (fig. 2).

Tôdas essas lesões e pápulas assumem, no conjunto, a forma de uma faixa irregular, que, partindo da placa com ulceração, se dirige para baixo, em direção ao maléolo, vindo alargar-se gradualmente. Adiante e atrás dessa faixa, mas principalmente adiante, vêem-se elementos purpúricos planos, isolados, pouco numerosos, sendo que alguns dêles confluem para formar lesão discretamente atrofiada, em sua parte central.

Na zona retromaleolar interna, placa arroxeada e escura, plana, mais consistente do que a pele vizinha, com certa atrofia, em algumas partes, onde o tegumento se presenta um tanto deprimido. A placa é arredondada, medindo cêrca de 2 cm. de diâmetro e constituída, como as outras, pela confluência de elementos purpúricos, os quais, aqui, são planos. No contôrno dessa placa, notam-se alguns elementos purpúricos, planos e isolados.

As áreas atróficas, pequenas e situadas de permêio com as lesões purpúricas, são um tanto esbranquiçadas.

Na região retromaleolar externa, lesões purpúricas planas, pouco numerosas, em geral confluentes.

Na face ântero-externa da perna esquerda, na união do têrço inferior com o têrço médio, placa arroxeada, purpúrica, resultante da confluência de elementos purpúricos papulosos. A placa tem o diâmetro de 3 cm. e apresenta, no centro, uma úlcera superficial, com o diâmetro de 6-7mm e de borda elevada, com o aspecto de anel.

No membro oposto, assim como no resto do tegumento, não observamos outras lesões purpúricas. Ceratose folicular acentuada, tomando todo o dorso e face posterior dos braços e parte dos ante-braços.

Não apresenta varizes superficiais.

Ao exame clínico, geral e especializado, o doente apresentava distrofia muscular progressiva.

Exames de laboratório:

Wassermann e Kahn, no sangue: negativos.
Hemossedimentação, normal (5 mm. na 1ª hora).
Dosagem de vitamina C: 0,0 g. por 100 ml.
Hemograma (7.6.1948):

Eritrócitos		4.300.000
Leucócitos		6.500
Hemoglobina	92 % — 14,9g%	
V. G.	1,0	

Neutrófilos	metamielócitos	
	bastonetes:	12,8 %
	segmentados:	31,2
Eosinófilos:		1,6
Basófilos:		0,0
Linfócitos	típicos:	24,0
	leucocitóides:	5,6
	atípicos:	
Monócitos:		4,8

Desvio à esquerda. Neutrófilos com granulações tóxicas. Eritrócitos normocíticos e normocrômicos.

Tempo de coagulação: 10 minutos.
Tempo de sangria : 4 minutos.
Contagem das plaquetas 260.000.

Hemograma (30-6-1948):

Eritrócitos:		4.800.000
Leucócitos		5.500
Hemoglobina	91 % — 14,5g%	
V. G.	0,8	
Neutrófilos	metamielócitos	
	bastonetes:	8,0 %
	segmentados:	43,0 %
Eosinófilos:		4,0
Basófilos:		0,0
Linfócitos	típicos:	35,0
	leucocitóides:	8,0
	atípicos:	
Monócitos:		2,0

Desvio discreto à esquerda. Linfocitose. Hipocromia ligeira da maioria dos eritrócitos.

Plaquetas: 150.000
Tempo de coagulação: 7m,30 segundos.
Tempo de sangria : 2 minutos.

Exame histopatológico:

Epiderme: camada córnea rarefeita, na maior parte dos cortes, e, sòmente em raros pontos, a malpighiana está recoberta com umas poucas fileiras em exfoliação. A granulosa, reduzida, apenas, a uma camada de células, apresenta-se sem outra alteração. A rede de Malpighi está diminuida em sua espessura, formada de células dispostas irregularmente, e constituida de 3 a 4 camadas de células. A camada germinativa está alterada, com desorganização de sua estrutura em palíçada; as células basais mal arranjadas, algumas com edema do citoplasma.

Em conjunto, a epiderme está atrofiada, com perda de sua estrutura interpapilar, formando uma linha, pouco ou nada sinuosa, quase retilínea, entrecortada, aqui e acolá, por raros esboços de cristas.

Derme: papilas desaparecidas, com infiltrados discretos, ao redor dos vasos capilares (fig. 3). O exame dêstes capilares mostra que êles estão, em sua maior parte, lesados no endotélio, que se apresenta tumefato, com os núcleos celulares volumosos e bombeados para dentro do lúmen (fig. 4). Muitos estão, também, dilatados e contendo hemacias, em quantidade. Os infiltrados celulares, que se dispõem em manguitos, ao redor dos vasos, se compõem de linfócitos, histiócitos, fibroblastos e raros neutrôfilos.

Derme média: aqui, também, na profundidade, notam-se os mesmos infiltrados envolvendo grupo de vasos, alguns alterados, com proliferação do seu endotélio. Em uma parte do preparado, uma grande veia, dilatada enormemente, mostra uma proliferação de suas túnicas, que se invaginam e aprofundam em um dos lados formando um grande trombo, que reduz, bastante, a luz do vaso. Ao redor dos anexos, especialmente dos glomérulos sudoríparos, infiltrados semelhantes formam-se ao seu redor.

Em tôda a superfície do córion, existe, espalhada, uma infinidade de elementos granulares de coloração âmbar, de diversos tamanhos, em sua maior parte, situadas dentro do citoplasma das células infiltrativas e conjuntivas. Pela reação histoquímica de Perl, verifica-se que estes granulos se coram em intenso azul da Prússia, mostrando, portanto, que são constituídos por sais de ferro, pela transformação da hemoglobina em hemossiderina (fig. 5).

Não se notam êstes grânulos de ferro na epiderme, como referem alguns autores, em seus casos.

Evolução: o doente tem sido medicado com vitamina C e extrato hepático (fração anti-anêmica), tendo tomado 9 injeções até 12-7-48.

As lesões purpúricas apresentam-se, agora, plasmas (6-7-48).

Em Agôsto, começou a tomar rutina (3 drágeas de 20 mg. ao dia). Foram administradas 22 drágeas até 10-8-49. Nessa ocasião, estavam cicatrizadas as ulcerações, enquanto as lesões purpúricas persistiam, com o mesmo aspecto.

O doente deixou o hospital, não tendo regressado para novo exame.

COMENTÁRIOS

Em resumo, podemos dizer que o nosso caso apresenta as características gerais dos outros, anteriormente relatados.

Trata-se de um paciente do sexo masculino, com 28 anos de idade, doente há um ano, apresentando lesões na perna esquerda, constituídas por:

1) elementos purpúrios papulosos, acuminados alguns, arredondados outros, brilhantes, pouco maiores do que uma cabeça de alfinete, sendo alguns dêles descamantes. Muitos dos elementos purpúricos são planos. Entre algumas das lesões, percebe-se uma ou outra pequena área esbranquiçada de atrofia, que se apresenta, de modo mais evidente, no centro das lesões confluentes;

2) placa purpúrica pigmentada, nummular, com o centro ulcerado, resultando da confluência de elementos purpúricos papulosos, os quais se apresentam isolados, na parte superior da lesão.

3) placas menores, não ulceradas, também resultantes da confluência de elementos purpúricos.

No primeiro caso, descrito na literatura, o doente queixava-se de prurido, de modo que GOUGEROT e BLUM (1) procuravam atribuir o aparecimento das lesões liquenóides à coçagem. Entretanto, em casos ulteriores, observados pelos mesmos autores e por outros, o prurido, em geral não foi assinalado, e, portanto, não se pode responsabilizar a coçagem pela formação das pápulas. O mais acertado é considerá-las como resultantes da diapedese, edema e infiltração dérmica, sem correlação com o prurido e a coçagem.

Na maioria dos casos, como no nosso, as lesões eram unilaterais e os pacientes não tinham varizes. O caso n. 5, de GOUGEROT e BLUM, apresentava lesões circinadas, que seriam resultantes da atrofia da parte central das lesões, e pequenas pústulas e uma ou outra área de atrofia, de permêio com as lesões papulosas; uma das placas purpúricas e pigmentadas tornou-se atrófica, após a involução dos elementos papulosos.

Como nas observações anteriormente publicadas, não conseguimos apurar a causa da dermatite liquenóide purpúrica e pigmentada, explicando-se o seu aparecimento, do mesmo modo que na moléstia de Schamberg, por processo de vascularite, fácilmente evidenciável ao exame histopatológico.

Histopatologia. As alterações observadas ao exame histopatológico, estão perfeitamente enquadradas no aspecto encontrado por todos os autores, que estudaram a dermatite liquenóide purpúrica e pigmentada de Gougerot e Blum. De fato, as lesões que mais chamaram a atenção são as intensas capilarites, em primeiro lugar, achando Civatte, que estudou profundamente o assunto, não poder existir a dermatite sem lesão dos capilares. Em segundo lugar a presença de atrofia epitelial e, na derme, a disseminação de ferro, proveniente da hemossiderose. Tais alterações, entretanto, não são exclusivas dessa dermatite mas podem ser encontradas em outras capilarites purpúricas, como a dermite ocre de Favre e a doença de Schamberg. Tanto nesta última, como na dermite ocre, as lesões do endotélio capilar assim como a redução da hemoglobina em ferro são fenômenos habituais na patogenia do processo. Na prática, torna-se portanto impossível, do ponto de vista histológico, a diferenciação dos 3 processos, cabendo à clínica o papel mais relevante.

Diagnóstico diferencial. No diagnóstico diferencial, temos a considerar, principalmente, a dermatite pigmentar progressiva de Schamberg e a púrpura "annularis telangiectodes" de Majocchi.

Segundo SCHAMBERG a dermatite pigmentar progressiva, que descreveu, muito se aproxima da dermatite assinalada, mais tarde, por GOUGEROT e BLUM, dela se diferenciando, porém, pela ausência de pápulas liquenóides e pela presença de telangectasias pontilhadas e de pigmentação difusa. De acôrdo com Schamberg (citado por GOUGEROT

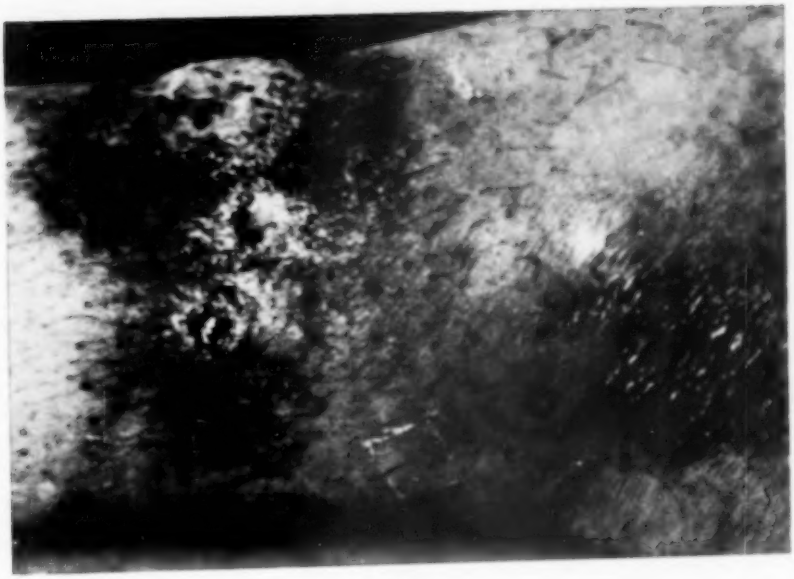

Fig. 1

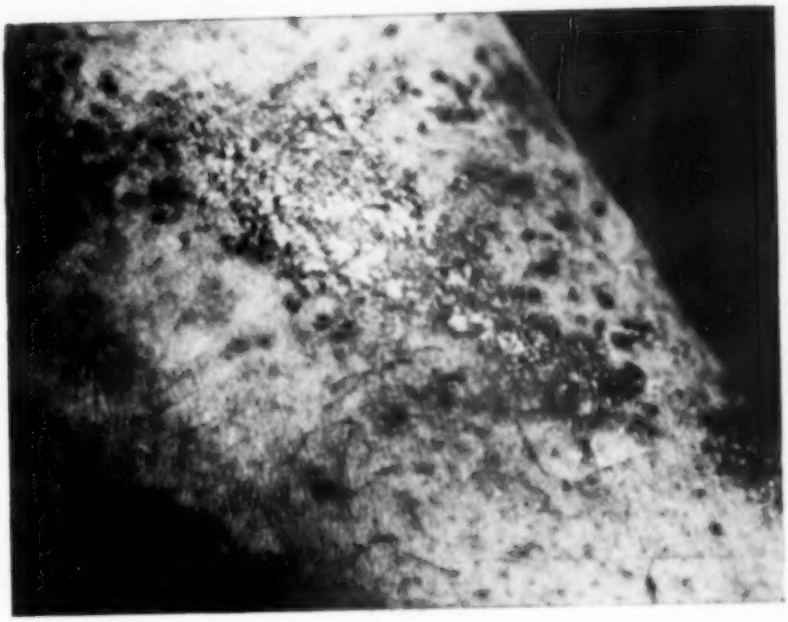

Fig. 2

Fig. 3

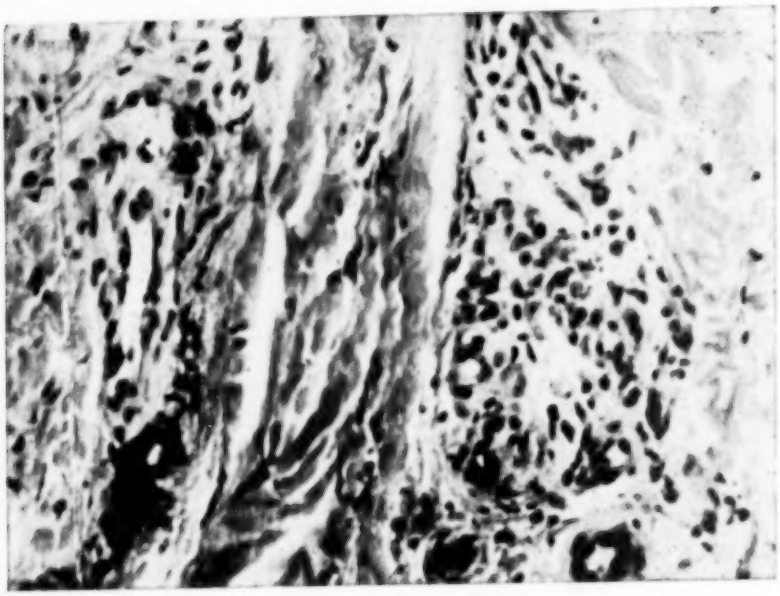

Fig. 4

e BLUM), "os critérios histopatológicos não são rigorosamente diagnósticos, mas fornecem orientação".

Na dermatose, descrita por Majocchi, as lesões liquenóides estão igualmente ausentes, assumindo a púrpura disposição anular, disposição essa que lhe empresta o nome ("púrpura annularis telangectodes").

Assinala-se ainda, que a idade de predileção, para a dermatite de Schamberg, é idêntica à da púrpura de Majocchi e mais precoce que para a dermatite liquenóide purpúrica pigmentada.

O diagnóstico diferencial, com o líquen plano, não oferece dificuldade, seja clínicamente, seja pelo exame histopatológico. Do líquen plano atípico purpúrico, diferencia-se porque as lesões são exclusivamente limitadas aos membros inferiores, não havendo evidência de comprometimento da pele, em outras regiões, e nas mucosas. Quanto ao angioma serpiginoso de Hutchinson, começa por pequena pápula angiomatosa, que se torna anular, sem se pigmentar; não há lesões purpúricas e, nos exames histopatológicos, estão ausentes os depósitos de hemosiderina.

Terapêutica. Não sendo conhecida a etiologia, o tratamento é, apenas, sintomático. A despeito da inexistência de uma terapêutica etiológica, a dermatite tem evolução favorável: geralmente se observa a cura, que é espontânea e se processa lentamente. Em nosso paciente, empregamos a vitamina C e a fração antianêmica do fígado. As lesões liquenóides tornaram-se planas e não apareceram novos elementos purpúricos após o exame inicial. Queremos lembrar a possibilidade de se recorrer à terapêutica pela rutina (ou vitamina P, vitamina da permeabilidade), que vimos empregando, em nosso caso, por fôrça de possuir êste medicamento, em alto gráu, a capacidade de reforçar a resistência das paredes capilares, impedindo as hemorragias.

Na vigência do tratamento, persistiram as placas purpúricas, mas as lesões papulosas tornaram-se planas, não tendo surgido novos elementos. Não podemos, contudo, afirmar se esta involução foi devida, tão sómente, ao próprio decurso da dermatite.

Finalmente, algumas palavras sôbre a *frequência da dermatite de Gougerot e Blum*. Como se depreende da bibliografia que compulsamos, ela é muito rara ou, pelo menos, são muito pouco numerosas as observações referidas na literatura. Por outro lado, êste é o primeiro caso, que nos foi possível surpreender, no Ambulatório do Hospital das Clínicas e em outros serviços, de dois anos para cá, quando nossa atenção começou a se prender, de modo especial, para as lesões purpúricas localizadas exclusivamente nas pernas. Assim mesmo, devemos assinalar que o doente nos procurou, enviado pelo serviço de Neurologia. E' de se supor que a casuística da dermatite, nos serviços especializados, seja diminuida pelo fato de os doentes não apresentarem manifestações subjetivas e porque a dermatose tem evo-

lução favorável, curando-se espontâneamente. E' possível, ainda, que muitos casos tivessem sido confundidos com a moléstia de Schamberg e considerados como forma atípicas desta moléstia. Houve, mesmo, um autor (Oro, cit. por Touraine (20), que descreveu um caso de dermatite de Schamberg, com lesões liquenóides, caso êsse que, provàvelmente, teria sido de dermatite de GOUGEROT e BLUM.

Portanto, não sòmente esta dermatite é realmente rara, como também, os motivos mencionados acima, concorram para torná-la mais rara nas clínicas especializadas e nas citações bibliográficas, não ultrapassando de duas dezenas o total de casos até agora descritos na literatura.

SUMARIO

Após reverem a literatura sôbre a dermatite liquenóide purpúrica pigmentada de Gougerot e Blum, os autores apresentam a observação de um caso visto no Serviço de Dermatologia do Hospital das Clínicas da Faculdade de Medicina.

Trata-se de paciente, com 28 anos de idade, brasileiro, branco, balconista, que, há um ano, após ter estado acamado por 8 dias com "gripe", apresentou erupção cutânea no têrço inferior da perna esquerda.

Ao exame dermatológico foram observadas algumas placas purpúricas, numulares e lenticulares, que pareciam resultar da confluência de elementos papulosos, acuminados, liquenóides, brilhantes, pouco maiores do que uma cabeça de alfinete. As lesões são ligeiramente descamantes e consistentes. Areas atróficas, esbranquiçadas e pequenas, e situadas de permêio com as lesões purpúricas. Elementos purpúricos papulosos isolados, são encontrados, também, fora dessas placas.

Ao exame histológico, intensa capilarite, com discretos infiltrados perivasculares, atrofia epitelial e, na derme, disseminação de ferro, proveniente da hemossiderose.

Dosagem de vitamina C — 0,0g por 100 ml. Plaquetas — 260.000. Tempo de sangria e de coagulação, normais.

Os autores tecem comentários sôbre a sintomatologia, histopatologia e diagnóstico diferencial do caso, não tendo conseguido determinar a sua etiologia. Foi tentada a terapêutica pela rutina, não tendo chegado à conclusão por haver o doente deixado o hospital. Chamam a atenção para a raridade da dermatite, não ultrapassando de duas dezenas o total de casos até agora descritos na literatura. A caulística da mesma seria diminuída pelo fato de os doentes não apresentarem manifestações subjetivas e porque a dermatose tem evolução favorável, curando-se espontâneamente.

SUMMARY

After a review of the litterature the authors report a case of Gougerot and Blum's lichenoid purpuric pigmented dermatitis. The patient was 28, Brazilian, white and work as a clerk. A year ago, after a cold, he had skin lesions at the inferior part of the left leg and in the foot.

At the dermatological examination some purpuric, numular and lenticular plaques were observed, which seemed to result from the coalescence of lichenoid, briliant papules, pinhead size or a little larger. Lesions are slightly scaling and hard. Atrophic, whitish spots are seen in the midst of

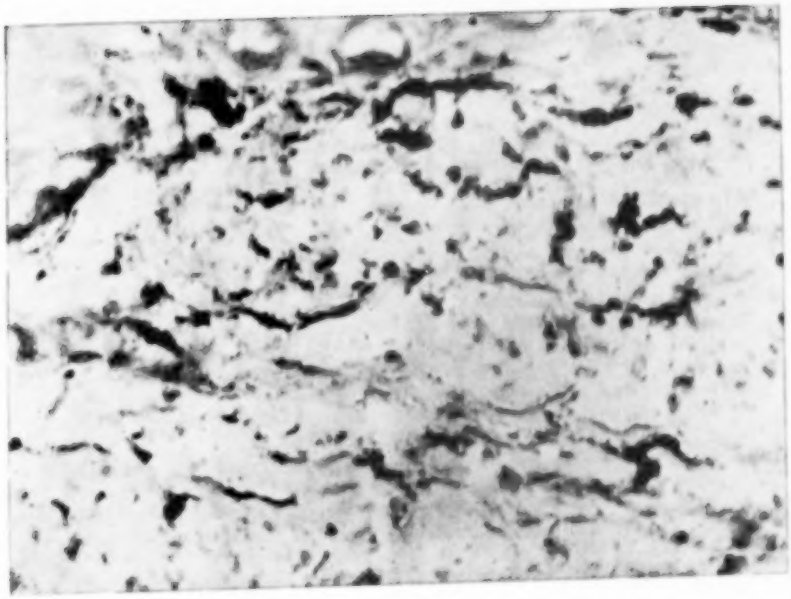

Fig. 5

the purpuric lesions. Isolated purpuric lichenoid papules were seen around the plaques.

In the histological examination pronounced capillaritis, with mild perivascular infiltration, epithelial atrophy and, in the corium, iron pigment.

Vitamin C: 0.0g. by 100 ml. Blood platelets 260.000 by mm3. Bleeding time and coagulation time were normal.

The authors consider the clinical aspects, the histopathology and the diagnosis of the reported case; the etiology was unknown. They tried the treatment by rutin, but they didn't find possible to take conclusions as to its action, because the followup was incomplete. They pointed out that Gougerot and Blum's dermatitis is very rare, no more than 20 cases being known up to now.

CITAÇÕES

1. Gougerot, H. & Blum, P.: "Purpura angiosclereux prurigineux avec éléments lichénoides" — Bull. Soc. franç. de dermat. et syph., 32:161, 1925.

2. Gougerot, H. & Blum, P.: "Un 2e. cas de Dermatite lichénoide purpurique et pigmentee" — Sessão de 10-12-1925. Bull. Soc. franç. et syph., 32:433, 1925.

3. Gougerot, H. & Blum, P.: "Dermatose Nouvelle: Dermatite Lichénoide Purpurique et Pigmentée. (Comparaison avec la maladie de Schamberg). Arch. de dermat. et syph. de la Clin. de l'Hop. St. Louis 1:557, 1929.

4. Gougerot, H., Eliascheff, O. & Blum, P.: "Biopsie de la Dermatite lichénoide et purpurique" — Sessão de 13-6-1929. Bull. Soc. franç. de dermat. et syph., 36:570, 1929.

5. Gougerot, H. & Blum, P.: "Dermatite lichénoide purpurique chez un malade atteint d'un syndrome osseux de Paget et syphilitique" — Bull. Soc. franç. de dermat. et syph., 36:363, 1929.

6. Gougerot, H. & Blum, P.: "Dermatite lichénoide purpurique et pigmentée avec placards confluents nummulaires et annulaires ou circinés. Sessão de 10-7-1930. Bull. Soc. franç. de dermat. et syph., 37:1.123, 1930.

7. Wise, F.: "A case for diagnosis (Dermatite Lichénoide Purpurique et Pigmentée et Gougerot and Blum, or Schamberg's Progressive Pigmentary Dermatosis?). Arch. Dermat. & Syph., 30:873 (dez.), 1934.

8. Gougerot, H. & Blum, P.: "Nouveau cas de Dermatite Lichénoide purpurique et pigmentaire (Histologie par Mlle. Olga Eliascheff)". Bull. Soc. franç. de dermat. et syph., 41:889, 1934.

9. Wise, F. & Wolf, J.: "Pigmented purpuric lichénoid dermatitis. A condition resembling Schamberg's disease". Arch. Dermat. & Syph., 31:445 (abr.), 1935.

10. Diasio, F. A.: "Dermatite lichénoide purpurique et pigmentée de Gougerot et Blum" — Report of a case. — Urol. & Cutan. Rev., 39:634 (set.), 1935. Apud. Ann. de dermat. et syph., 7.88 (jan.), 1936.

11. Tolmach, J. A.: "A case for diagnosis (Purpuric and Pigmented Liquenoid Dermatitis of Gougerot and Blum" Schamberg's Disease?)" — Arch. Dermat. & Syph., 33:163 (jan.), 1936.

12. Gougerot, H. & Blum, P.: "Trois nouveaux cas de "dermatite lichénoid purpurique et pigmentée" "et un cas nord-americain (Histologie par Mlle. Olga Eliascheff)" — Bull. Soc. franç. de dermat. et syph., 43:1.580, 1936.

13. Michelson, H. E. & Laymon, C. W.: "Purpuric pigmented lichénoid dermatitis" — Arch. Dermat. & Syph., 32:797 (nov.), 1935. Apud Brit. J. Dermat., 48:325 (jun.), 1936.

14. Peck, S. M.: "Pigmented Purpuric Lichenoid Dermatitis (Gougerot)" — Arch. Dermat. & Syph., 38:506 (set.), 1938.

15. Gross, P.: "Liquenoid purpuric dermatitis of Gougerot and Blum" — Arch. Dermat. & Syph., 39:770 (abr.), 1939.

16. Pillsbury, D. M. & Nicholas, L.: "Purpuric Pigmented Lichenoid Dermatitis of Gougerot and Blum" — Arch. Dermat. & Syph., 47:589 (abr.), 1943.

17. Rattner, H. & Falk, A.: "Pigmented Purpuric lichenoid Dermatitis of Gougerot and Blum" — Arch. Dermat. & Syph., 47:453 (mar.), 1943.

18. Gougerot, H. & Blum, P. e Civatte (Histologie): "Nouveau cas de dermatite lichénoide purpurique et pigmentaire" — Ann. de dermat. et syph., 5:166 (jul.-ag.), 1945.

19. Gougerot, H., Carteaud, A. & Duperrat, B.: "Nouveau cas de dermatite ou capillarite lichénoide, purpurique et pigmentaire" — Ann. de dermat. et syph., 5:310 (nov.-dez.), 1945.

20. Touraine, A.: "Les capillarites en dermatologie. — b) Dermatite pigmentaire progressive ou Maladie de Schamberg" — Bull. Soc. franç. et syph., 44:906 (1937).

Endereço do primeiro dos autores: rua Artur Azevedo, 566 (São Paulo).

Epidermomicose causada pela associação de dois dermatófitos

A. Pedilha Gonçalves

É de observação corrente a presença, num mesmo indivíduo, de mais de uma doença produzidas por cogumelos que, na classificação botânica, se encontram em situação afastada um do outro. Assim é que tenho tido oportunidade de encontrar mais de uma vez, por exemplo, portadores de blastomicose sul-americana e de pitiríase versicolor ou intertrigo micótico, ou de uma destas duas e de esporotricose.

Mais rara é, porém, a concomitância, num doente, de micoses, embora com quadros clínicos diferentes, como, por exemplo, onicomicose e herpes circinado, causados por fungos biologicamente relacionados; às vêzes chegando a pertencer ao mesmo gênero. Por fim, ainda com menor frequência, observa-se a presença de dois cogumelos associados no mesmo local para produzir uma mesma lesão cutânea.

Tive ocasião de constatar um dêsses casos cujos detalhes principais passo a descrever.

Tratava-se do paciente H.B., do sexo masculino, com 28 anos de idade, branco, brasileiro, solteiro, empregado no comércio, residente no Rio de Janeiro e matriculado sob o n. 1.898 (3-15-1949) no Serviço de Doenças de Pele e Sífilis, do Prof. Ramos e Silva, na Policlínica Geral do Rio de Janeiro.

Estava êle doente havia quatro anos. Nos antebraços e nas pernas notava-se descamação difusa com eritema em alguns pontos mais acentuado; os limites das áreas atingidas eram imprecisos. Além disso, tôdas as unhas das mãos e dos pés estavam parcialmente destruídas, irregulares, anfractuosas e friáveis. O diagnóstico clínico foi de epidermomicose e onicomicose e os exames de laboratório, como veremos a seguir, confirmaram estas hipóteses.

Foram colhidas escamas nas lesões cutâneas e material córneo nas áreas friáveis das unhas, para exame micológico.

Trabalho apresentado na sessão de 28 de junho de 1950 da Sociedade Brasileira de Dermatologia e Sifilografia — Rio de Janeiro.

Assistente da Cadeira de Clínica Dermatológica e Sifilográfica da Escola de Medicina e Cirurgia (Prof. Ramos e Silva) — Policlínica Geral do Rio de Janeiro.

O exame direto, entre lâmina e laminula com potassa a 40 %, tanto das escamas da pele como do material das unhas, revelou a presençade filamentos micelianos septados.

O material das unhas foi semeado repetidas vêzes em meio de prova de Sabouraud, sem que se obtivesse crescimento de cogumelos patogênicos.

As escamas da pele foram também semeadas em 3 tubos, dêsse mesmo meio. Em 2 tubos cresceram fungos saprofitas e, no restante, foram isolados 2 cogumelos patogênios: *Trichophyton purpureum* e *Trichophyton niveum*. O *T. niveum* se desenvolveu na parte inferior do tubo, formando uma colônia circular, sendo o limite superior do círculo logo continuado pela colônia do *T. purpureum*, havendo assim um limite nítido, porém sem solução de continuidade, entre as duas culturas. Isto se podia observar também perfeitamente pelo exame da parte posterior do tubo, onde se via a coloração purpúrica própria do *T. purpureum* se extinguir súbita e completamente na área correspondente à cultura do *T. niveum*. Foram efetuados repiques sucessivos das duas culturas diferentes, mantendo até a época atual (um ano de observação) as duas espécies — *T. purpureum* e *T. niveum* — sempre seus caracteres próprios (fig. 1).

Quanto ao paciente, foi êle submetido a tratamento da lesão da pele por meio de uma pomada contendo óleo de cade, enxofre precipitado e ácido salicílico, tendo curado em cêrca de dois meses. Nas unhas, foram realizadas aplicações de nitrato de prata amoniacal sem maior resultado. Após a cura da epidermomicose, o paciente não voltou mais à consulta.

COMENTARIOS

Loewenthal (1), no mais recente trabalho por mim consultado sôbre o assunto, apresenta um doente com tinha tonsurante do couro cabeludo, causada ao mesmo tempo pelo *Microsprorum Audouini* e pelo *Microsporum canis*, e faz um arrolamento dos casos relatados de micoses associadas. Não contando com os doentes que Sabouraud diz ter visto, reuniu êle 66 comunicações, sendo que destas em 16 as lesões se localizavam na cabeça.

Muskatblit (2) observou um paciente com uma erupção vesiculosa nas mãos e eritêmato-escamo-vesiculosa plantar; da planta do pé foram isolados e *Trichophyton interdigitale* e o *Trichophyton purpureum*; nas lesões das mãos, porém, não foram encontrados cogumelos. Com um tratamento não muito intenso, o paciente ficou curado e, de vez que as manifestações produzidas pelo *T. purpureum* são em geral resistentes à terapêutica, Muskatblit emite a hipótese de ter agido o "*T. interdigitale* como antagonista do *T. purpureum*, inibindo a vitalidade dêste último". Admite ainda a possibilidade do *T. interdigitale*, que é conhecido como uma espécie altamente sensibilizante, ter suscitado fenômenos imunobiológicos que auxiliaram a cura.

Lewis e Hopper (3) apresentam 23 casos de micoses combinadas e Muskatblit (4), noutro trabalho, apresenta 6 casos e faz a revisão de outros 36 existentes na literatura médica. Todos êsses são computados entre os 66 arrolados por Loewenthal (1).

Em todos os trabalhos citados colhem-se dados muito interessantes para o estudo das micoses combinadas. Da sua leitura depreende-se que o parasitismo múltiplo por cogumelos quanto ao momento da

infecção pode ser concomitante, quando o organismo foi invadido ao mesmo tempo pelos vários cogumelos, ou consecutivo, quando uma infecção se deu antes da outra.

As infecções micóticas múltiplas podem ser realizadas por cogumelos de morfologia e patogenicidade bastante diferentes, como as associações pitiríase versicolor + herpes circinado ou blastomicose sul-americana + intertrigo micótico, e, neste caso, as lesões são sempre em sítios diversos ou por cogumelos possuidores de caracteres morfológicos, biológicos e patogênicos que os aproximam uns dos outros, como sejam os fungos chamados dermatófitos. Na última hipótese, podem ser encontrados causando a mesma lesão, sendo possível até mesmo o parasitismo por fungos pertencentes ao mesmo gênero

No que se refere ao local da infecção múltipla, esta pode se dar em sítios diferentes, sendo cada lesão produzida por um único cogumelo ou na mesma área, estabelecendo-se uma ou mais lesões, em cada qual exercendo seu parasitismo mais de um fungo. Nesta última eventualidade, que é a mais rara, enquadra-se o caso que descrevi, pois das mesmas lesões cutâneas foram isolados o *Trichophyton niveum* e o *Trichophyton purpureum*. É difícil avaliar, em tais condições, qual a influência de um parasito sôbre o outro, no que concerne à ação patogênica. As lesões observadas no doente relatado não se mostraram, na realidade, com os aspectos habituais das epidermomicoses da pele glabra, que em geral se apresentam marginadas, bem delimitadas, portanto, e com áreas centrais curadas. Neste paciente, a epidermomicose se caracterizava por áreas mal delimitadas, eritematosas, com um aspecto eczematoso. Teria êste aspecto peculiar sido decorrente da associação dos 2 cogumelos ? E' possível que sim, embora não se tenham provas disso.

Neste caso, como no de Muskatblit (2), as lesões regrediram fàcilmente com o tratamento, ao contrário do que costuma se dar com as micoses produzidas pelo *T. Purpureum*, sendo possível, aqui, também uma influência imunobiológica favorável do *T. niveum*.

RESUMO

E' relatado um caso de epidermomicose produzida por *Thichophyton purpureum* e *Thichophyton niveum*. O paciente era portador de lesões eritêmato-escamosas, difusas e mal delimitadas, nas pernas, e de onimicose. Das lesões cutâneas foram isoladas as duas espécies de cogumelos citadas. Das unhas não foi possível obter culturas, embora o exame direto revelasse a presença de fungos. As manifestações cutâneas curavam com relativa facilidade sob o tratamento instituído.

De vez que as epidermomicoses produzidas pelo *T. purpureum* são quasi sempre rebeldes à terapêutica, é possível que o *T. niveum* tenha neste paciente exercido uma ação imunobiológica favorável à cura. Hipótese semelhante já foi aventada por Muskatblit para lesões produzidas pela associação do *T. purpureum* e *T. interdigitale*.

E' possível ainda que a morfologia peculiar das lesões do paciente relatado (limites imprecisos-aspecto eczematoso) tenha decorrido de circunstâncias análogas.

SUMMARY

A case of epidermomycosis due to combined infection with Trichophyton niveum is reported. The patient had diffuse and ill-limited erythemato-squamous lesions on the legs, and onychomycosis. From the cutaneous lesions were isolated the two above-mentioned fungi. By direct examination fungi were found in fragments from the nails, but cultures of these fragments were negative. Under the medication prescribed the cutaneous lesions subsided in a comparatively short time.

Since epidermomycosis due to T. purpureum is almost always resistant to treatment, it is possible that in the present case the T. niveum influenced favorably the healing process through an immunobiologic mechanism. Similar viewpoint was formulated by Muskatblit in reference to cutaneous lesions due to an association of T. purpureum and Thichophyton interdigitale.

It is also possible that the peculiar morphology of the lesion (ill delimitation and eczematous appearence) of the present patient was due to the association of the two fungi.

CITAÇÕES

1 — Loewenthal, K. — Tinea capitis due to combined infection with Microsporum Audouini and Microsporum Lanosum: report of a case. Arch. Dermat. & Syph. 58:27 (Jul.), 1948.

2 — Muskatblit, E. — Dermatophytosis due to combined infection with Trichophyton interdigitale and Trichophyton purpureum: report of a case. Arch. Dermat. & Syph. 54:558 (Nov.), 1946.

3 — Lewis, G. M., e Hopper, M. E. — Concurrent, combined, and consecutive fungous infections of the skin: cultural experiences. Arch. Dermat. & Syph. 47:27 (Jan.), 1943.

4 — Muskatblit, E. — Combined fungous infections: report of six cases with a review of thirty-six cases from the literature. Arch. Dermat. & Syp. 44:631 (Out.), 1941.

O presente estudo já estava em adiantado trabalho de impressão quando me chegou às mãos um artigo de Arnaldo Tanissa, publicado na "Gazeta Médica Portugueza" (3:385, 1950), intitulado "Tinha tonsurante por infecção dupla (T. granulosum e T. violaceum)". Não tendo sido possível incluir a respeito comentários no texto, deixo aqui registrado sôbre o assunto mais êste interessante estudo, no qual o autor inclui uma ampla revisão dos casos já registrados, sobretudo na Europa, de infecção micótica mista, e cuja leitura é recomendada aos interessados.

Endereço do autor: av. Ataulfo de Paiva 1.105 (Rio).



Fig. 1

A direita, tubo original, vendo-se em baixo a colônia branca circular do *Trichophyton niveum* e logo acima a colônia escura (rósea, quando vista da parte anterior) do *Trichophyton purpureum*. Notam-se, tanto numa quanto na outra colônia, pequenas áreas de destruição donde foi retirado material para repiques.

No centro, tubo de repique da cultura de *T. niveum*, e à esquerda repique do *T. purpureum*.

Boletim da
Sociedade Brasileira de Dermatologia e Sifilografia

SESSÃO DE 27-4-1949

Presidente: Prof. H. Portugal.

Secretário: Dr. R. D. Azulay.

EXPEDIENTE:

O Presidente informa que esta sessão no Hospital Gaffrée-Guinle é uma homenagem ao Prof. J. Mota e ao Dr. H. Moura Costa, prestada pela S. B. D. S. a êsses eficientes colaboradores.

São propostos para sócios honorários: LUIS DE SÁ PENELA (Lisboa), MARCIAL QUIROGA (Argentina), José GAY PRIETO (Espanha) e José MARIA FERNANDEZ (Argentina); para sócios efetivos: José DE ARRIS, José MARIANO DA ROCHA FILHO, MARIA CLARA MARIANO DA ROCHA, BASIL SEYTON, OSCAR BERNARDO PEREIRA e EDÚ DIAS DA SILVEIRA, todos de P. Alegre. O Presidente informa que entre os livros da Biblioteca do Prof. Silva Araújo, doados à Sociedade, consta um, sem interêsse médico, porém, de grande valor — Destruycion delas Indias, 1552. Indaga o Presidente o que deve ser feito do mesmo. Depois da discussão, ficou resolvido que se consultasse a família Silva Araújo acêrca do destino a dar a obra tão valiosa.

ORDEM DO DIA:

Drs. L. Campos Melo, N. Viana e Ddo. E. Capistrano — SÉRIE DE CASOS DE GRANULOMA OBSERVADOS NO SERVIÇO DE DOENÇAS VENÉREAS DA PREFEITURA DO D. FEDERAL

O Dr. Campos Melo faz a apresentação de numerosos casos de granuloma venéreo em mulheres: inicialmente exibe dispositivos coloridos das lesões antes do tratamento; chama a atenção para alguns aspectos morfológicos, como sejam o "mamilonamento" da pele peri-lesional; o aspecto elefantiásico de alguns casos, à semelhança da doença de Nicolas-Favre. Em todos foi feita a pesquisa dos corpúsculos de Donovan, sendo considerados positivos apenas aqueles em que estes se apresentavam intra-celulares. O tratamento mais eficiente foi a estreptomicina (1g. por dia, durante 10 dias), confirmando-se, assim, o trabalho dos norte-americanos, com dosagens menores. Em seguida, são mostradas algumas pacientes, já curadas, a atestarem o efeito extraordinário da nova terapêutica.

Refere ainda o autor a realização do teste intradérmico, feito com material retirado por biópsia, rico em parasitas e submetido a técnica idêntica à leprmina. Em uma doente com lesões ricas em parasitas o teste foi negativo.

Discussão:

Dr. A. Petrarca de Mesquita — Diz ter visto aspectos elefantiásicos semelhantes aos apresentados pelo Dr. Campos Melo, porém devidos à doença de Nicolas-Favre. Pergunta se nos doentes apresentados foi feita a intradermoreação de Frei.

Dr. R. D. Azulay — Durante sua estada nos E. Unidos, teve oportunidade de observar os primeiros ensaios do Dr. Corublitt no sentido da obtenção de um teste intradérmico para o diagnóstico do granuloma venéreo; a técnica usada pelo pesquisador norte-americano era idêntica à usada no momento pelo Dr. Campos Melo.

Prof. F. E. Rabelo — Mostra satisfação em ver tão numerosos casos de granuloma venéreo, todos muito bem estudados e respondendo muito bem à estreptomicina. Deseja chamar a atenção para o "aspecto mamilonado" da pele circunvizinha, salientado pelo Dr. Campos Melo; refere que a mesma expressão — aspecto mamilonado — já foi usada por êle há algum tempo atrás, para descrever o fundo da lesão.

Prof. J. Mota — Cumprimenta o Dr. Campos Melo pelos brilhantes resultados obtidos com a estroptomicina. Um dos casos pareceu-lhe de estiomene vulvar, conforme tem tido oportunidade de observar na doença de Nicolas-Favre. Nunca viu, também, comprometimento de gânglios no granuloma venéreo; como em um dos casos apresentados há reação ganglionar, pergunta se não seria possível pensar em tuberculose fungosa, ao invés de granuloma venéreo.

Dr. L. Campos Melo — Assinala o cuidado que teve de proceder à reação do Lygranum em todos os casos; além disso, os esfregaços foram positivos para os corpúsculos de Donovan. A terapêutica, também, foi favorável ao diagnóstico de granuloma venéreo, pois a estreptomicina não dá resultados na doença de Nicolas-Favre.

Dr. Perilo Peixoto — Tumor glômico

Apresenta o caso de uma mulher, branca, brasileira, viúva, com 57 anos de idade, que, há 8 anos, é portadora de um pequeno tumor arroxeado, situado no anular esquerdo, acompanhado de dores lancinantes. Apresenta o caso e pede orientação terapêutica.

Discussão:

Dr. R. D. Azulay — Sendo o glômus um tumor capsulado, sem potencialidade metastática, é de opinião que se faça uma excisão cirúrgica; teve um caso semelhante com êxito terapêutico por êsse meio.

Dr. Petrarca de Mesquita — Pênfigo foliáceo incipiente

Esta comunicação foi publicada na íntegra, no n. 2 do vol. 24 (junho de 1949), desta revista (pags. 167-176).

Discussão:

Prof. F. E. Rebelo — Refere haver estudado com o Prof. H. Portugal e o Dr. Azulay um caso de p. de Senear-Usher, que terminou com um quadro de p. de bolhas extensivas.

Prof. J. Mota — Em sua opinião, o p. de Senear-Usher não existe; é um quadro objetivo, que reune várias entidades mórbidas.

Prof. J. Mota — Casos interessantes

São apresentados vários casos interessantes, entre os quais um de micose de Lutz, um de peroceratose de Mibelli e um de lues tardia.

Dr. H. Caldas — Sôbre 3 casos de microfuloderma

Não obteve resultados apreciáveis com o Solganol B oleoso nem com o Sterogyl. Só a estreptomicina se mostrou eficiente nestes 3 casos.

Discussão:

Dr. R. D. Azulay — Logrou êxito com a estreptomicina em casos idênticos, rebeldes a outras terapêuticas.

Dr. Antar Padilha Gonçalves — Pintides

Apresenta dois casos com pintides tricofitóides e psoriasiformes, obtidas pela inoculação experimental do T. carateum.

Discussão:

Prof. J. Mota — Aplaude o trabalho por sua precisão técnica.

Dr. Campos Melo: Chama a atenção para o aspecto muito sifilóide de um dos casos.

Prof. H. Portugal — Diz ter grande interêsse em saber qual a estrutura dessas lesões, pois uma delas pareceu-lhe de aspecto lupóide, o que poderia correr por conta de uma estrutura tuberculóide.

Dr. A. Padilha Gonçalves: A histologia, feita apenas no caso psoriasiforme, não revelou estrutura tuberculóide.

SESSAO DE 27-7-1949

Presidente: Prof. H. Portugal.

Secretário: Dr. R. D. Azulay.

Expediente:

São lidas uma carta do Prof. José Maria Fernandez, agradecendo sua nomeação para sócio honorário da Sociedade, e outra da viúva do Prof. Balifia, agradecendo os votos de pesar pela morte do seu espôso. O Presidente comunica ainda que o I Congresso Ibero-Latino-Americano realizar-se-á em 1950, no Rio de Janeiro.

Ordem do dia:

Drs. J. Burlamaqui e Almir Antunes — Caso de acroesclerose

O caso apresentado pelo Dr. Almir diz respeito a uma mulher, preta, brasileira, de 31 anos de idade, cuja doença se iniciou por dor e edema das mãos há alguns anos. No momento apresenta comprometimento de ambas as mãos, com dedos atrofiados e retraídos; a pele, luzidia, não se deixa preguear e apresenta-se mais escura que o resto do tegumento. Observa-se ainda hiperpigmentação no pescoço e regiões claviculares e esternal. Os sistemas ganglionar e nervoso estão normais.

Exames complementares:

Reações sorológicas — Negativas

Sangue	Cálcio	— 10.16	mgr. %
	Uréia	— 38	" %
	Glicose	— 93	" %
	Colesterol	— 175	" %

Hemo-sedimentação — 28mm na 1ª hora

Hemograma:

Hematimetria — 4.000.000 p.mm³
Hemoglobinometria — 60%
Leucometria — 9.700 pmm³
A contagem específica demonstrou discreto desvio para a esquerda
Kaliemia e Matriemia: Normais
Fezes: Presença de ovos de A. lumbricoides e Trichiuris trichiura
Electrocardiograma: Normal
Radiografia dos campos pulmonares: Normal
Exame histopatológico: — Foram encontradas as alterações habituais da esclerodermia
Temperatura: 37 — 37.2.

Discussão:

Prof. H. Portugal — Chama a atenção para a hialinização do colágeno sub-endotelial dos vasos da derme.

Dr. O. Serra — Caso de pênfigo eritematoso

Trata-se de um homem de 18 anos de idade, proveniente de Minas. Há 1 1/2 ano apareceu-lhe na face e nas regiões médio-torácica ventral e dorsal lesões com o aspecto de "impingens", acompanhadas de ardência e prurido intenso. O paciente apresenta uma lesão em vespertilio na face, outra na região esternal, e uma terceira na região inter-escapular. Essas lesões são eritêmato-escamosas, com infiltração serosa, ligeiramente úmidas e acompanhadas de prurido.

O exame histológico, feito pelo Prof. H. Portugal, revelou as alterações características do pênfigo.

O sinal de Nikolsky foi negativo.

Discussão:

Prof. H. Portugal — Refere que no corte havia apenas discreta acantólise.

Prof. F. E. Rabelo — Participa que a comissão de nomenclatura preferiu o têrmo "pênfigo eritematoso". Gostaria que o Dr. Serra realizasse no paciente os testes de KI.

SESSÃO DE 29-3-1950

Presidente: Dr. Perilo Peixoto.

Secretário: Dr. R. D Azulay.

Expediente:

O Dr. Perilo Peixoto declara haver assumido a presidência em virtude de não ter podido comparecer à Reunião o atual Presidente, Prof. F. E. Rabelo. E' lida uma carta convidando os membros da Sociedade para a Reunião Anual dos dèrmato-sifilógrafos italianos. São aprovadas as propostas dos Drs. Jorge Freire e Silva e Salvador de Lucca, para sócios efetivos.

O Dr. Costa Júnior propõe um voto de pesar pela morte do cientista francês Henri Coutard, o que é aprovado unânimemente. Com a palavra, o Dr. Padilha encarece a necessidade de serem apresentados resumos escritos das comunicações feitas à Sociedade, pois, do contrário, não serão as mesmas publicadas na revista. O Prof. Joaquim Mota participa o falecimento do Cel. Dr. Manuel Petrarca de Mesquita, do Corpo de Saúde do Exército, e pede

seja lançado em ata um voto de pesar por êsse fato, o que é aprovado por todos. O Dr. André Petraca de Mesquita agradece sensibilizado essa prova de estima tributada ao seu pai. O Dr. Peryassú comunica já terem sido enviados convites para o I Congresso Ibero-Latino-Americano, a realizar-se no Rio de Janeiro, êste ano.

ORDEM DO DIA:

Dr. A. Padilha Gonçalves — PINTA (com a presença de 2 pacientes).

São comunicados mais 2 casos de pinta, observados no Serviço de Doenças da Pele e Sífilis da Policlínica Geral do Rio de Janeiro (Chefe: Prof. Ramos e Silva).

O 1º paciente, F. J. P. (mat. 3498), do sexo masculino, é de côr preta e conta 62 anos de idade. Sua doença teve início há 35 anos pelas mãos, surgindo há 10 anos lesões nos pés; queixa-se de prurido discreto, às vezes. Relata que há 42 anos (7 anos antes do início da pinta) teve bouba, manifestada por framboesomas, seguidos do aparecimento de cravos nos pés (residiu até os 37 anos de idade em S. João do Paraíso — Município de Cambuci — E. do Rio). Um irmão teve, também, bouba.

As lesões atuais são constituídas, principalmente, por manifestações discrômicas das mãos e pés, com hiperceratose palmo-plantar acentuada (hiperceratose pontuada e, nos pés, há também cravos). Nas áreas extintas, nota-se atrofia e uma aparência corroída muito tênue. As lesões se estendem pelos antebraços e pernas, limitando-se, logo acima do cotovelo e logo abaixo dos joelhos, por zona hipocrômica, marginada por orla papulosa ligeiramente elevada. Nos antebraços, a discromia é discreta; predomina uma infiltração ligeiramente elevada, papulosa, de côr negra, com tonalidade um pouco ardosiada, brilhante, quadriculada pela acentuação dos sulcos normais da pele, liquenóide, portanto. Há, também, descamação e hiperceratose, sobretudo folicular, formando depressões foliculares e ainda tomando o aspeto da ceratose pilar. Notam-se, ainda, várias formações córneas verrucosas elevadas, fazendo saliência um pouco menores que um grão de milho. No dorso das mãos, vêem-se aspetos semelhantes. Nas pernas há hipocromia difusa, contendo pápulas, na sua maioria foliculares, isoladas ou confluindo em pequenos grupos e mesmo em placas.

As unhas são acentuadamente mais grossas (hiperceratose), observando-se intensa estriação longitudinal por meio de faixas negras.

O exame em campo escuro da linfa, colhida com ajuda de uma pinça de forcipressão nas lesões dos antebraços, revelou numerosos treponemas, e as reações de Wassermann, Kline e Kahn foram positivas no sangue.

O 2º paciente, O. T. C. (mat. 2.994), do sexo masculino, de côr branca, com 42 anos de idade, refere que a doença teve início há 7 ou 8 anos na mão esquerda, aparecendo há 2 anos lesões na mão direita e nos pés. De 1926 a 1941 residiu em Maceió (Alagoas) e lá começou a doença. Nunca teve bouba nem residiu em zonas de endemias de bouba. Aos 19 anos, acometido de cancro venéreo peniano único, acompanhado de adenopatia inguino-crural supurada e, 4 anos depois disso, teve artralgias passageiras nos joelhos.

As lesões, localizadas nas mãos e pés, se caracterizam sobretudo por eritema com tonalidade arroxeada, havendo hiperceratose palmo-plantar (com depressões pontuadas, e, nos pés, também cravos). Nas áreas extintas, há atrofia e um aspecto corroído muito tênue. Nota-se, também, acentuação do quadriculado da pele, que se torna brilhante e liquenóide. Em certos pontos, o eritema tem uma tonalidade ardosiada. Existe, tambem, discromia, formando um retículo, porém, neste caso, a discromia não sobressai logo à primeira vista, e só é notada ao exame mais detido.

As lesões se estendem para a face anterior dos punhos, onde tomam feitio de triângulo com base inferior.

A pesquisa de treponemas em campo escuro, na linfa colhida com auxílio de uma pinça de forcipressão, no dorso das mãos, e a reação de Kahn no sangue, foram positivas.

Ambos os pacientes apresentam particularidades dignas de nota.

Chama a atenção no primeiro caso para: a presença de antecedentes boubáticos (nos casos de sua observação é o primeiro com história de bouba), a intensidade das lesões, o acentuado aspecto liquenóide, a hiperceratose folicular (inclusive com depressões), as formações verrucosas (que não viu ainda relatadas por outros autores), as pápulas foliculares isoladas e agrupadas das pernas e a intensidade das alterações ungueais.

O segundo paciente é o primeiro de côr branca dos casos de pinta por êle observados (e provàvelmente também o primeiro no nosso país); por isso mesmo a discromia (sobretudo a perda de pigmento — hipo e acromia) é discreta, não constitui a manifestação dominante, despertando assim maior atenção o eritema.

Discussão:

a) *Prof. J. Mota* — Teve oportunidade de observar 3 casos recentemente na Fundação Gaffrée-Guinle, casos autóctones do D. F., dos quais um em indivíduo de raça branca e que deviam ser trazidos a esta reunião por um de seus assistentes, o Dr. Abú-Merhy. A propósito das ceratodermias palmares, assinala que êsses 3 doentes apresentavam aspectos diversos: um dos casos lembrava uma tricofitia, outro uma ceratose pontuada, e outro lesões discóides em saca-bocado. E' mister estudo morfológico mais acurado dessas ceratodermias para fixar-lhes o aspecto morfológico. Estabelece um paralelo das ceratodermias nas 3 doenças — sífilis, bouba e pinta —, mostrando que são muito semelhantes.

b) *Prof. J. Ramos e Silva* — O 1º dos casos foi visto inicialmente pelo Dr. Malaquias, e depois por êle; uma vez feito o diagnóstico, foi o doente encaminhado ao Dr. Padilha, que está estudando o assunto. Todavia outros pesquisadores atribuem etiologia boubática a êsse quadro. Salienta a dificuldade do diagnóstico diferencial. Chama a atenção ainda para a gravidade das lesões produzidas pelo T. carateum, ao contrário do que se diz. Um dos pacientes tem sorologia positiva há 32 anos; nos casos de sífilis, há em muitos uma tendência à negativação sorológica, fato não observado na pinta.

c) *Dr. R. D. Azulay* — A pinta é evidentemente uma doença bem definida, como a bouba e a sífilis. Convém, todavia, chamar a atenção para certos quadros às vêzes indistinguíveis etiológica e clìnicamente. Tal é o caso das discromias podais, acompanhadas de ceratodermias. Teve oportunidade de ver no Recife casos autênticos de bouba com tais manifestações. E' um quadro, pois, comum às duas entidades. O 1º paciente do Dr. Padilha refere ter tido bouba há anos. Por que, então, o Dr. Padilha o classifica categòricamente como pinta? Não compartilha desta opinião; as lesões atuais tanto podem ser atribuídas à bouba como à pinta. Só há um meio para o diagnóstico etiológico preciso: — a inoculação de linfa "in anima nobile"; assim haverá reprodução de bouba e de pinta, conforme o caso em aprêço.

d) *Dr. Jarbas Pôrto* — Deseja saber se as lesões ungueais presentes em um dos pacientes é atribuída à manifestação específica, pois tem observado serem essas lesões ungueais um característico racial.

e) *Dr. Padilha* — Seu ponto de vista atual é o seguinte: a pinta produz com certeza manifestações discrômicas e lesões ceratósicas; tais lesões de pinta contêm treponemas, os quais já inoculados experimentalmente reproduzem sempre a pinta e não outra treponematose. Por outro lado, na sífilis e na bouba, têm sido descritas lesões semelhantes, as quais, a seu ver, não foram cabalmente provadas como de origem sifilítica ou boubática. Parece ainda que nas lesões tardias sifilíticas ou boubáticas os treponemas não são fàcilmente evidenciáveis mesmo se utilizando técnica idêntica à usada na pinta. Quanto às lesões ungueias, as estrias de pigmentação estão muito acentuadas para serem consideradas de origem racial.

Prof. F. E. Raleio e Drs. R. D. Azulay e I. Faerstein — TUBERCÚLIDE LIQUENÓIDE SURGINDO EM PORTADORA DE TUBERCULOSE CUTIS COLLIQUATIVA

Trata-se de uma doente internada no Serviço do Prof. Magalhães Gomes. E' uma mulher de 30 anos de idade, doméstica, brasileira, solteira, porém, não virgem, natural do Rio Grande do Norte. Não refere passado venéreo, apesar das reações sorológicas positivas já há algum tempo, nem tuberculose pregressa ou domiciliar. Em janeiro de 1949, teve início a sua doença por dores nas articulações, acompanhadas de aumento de volume, rubor e calor, bem como febre. Internou-se no Serviço do Prof. Magalhães Gomes, onde recebeu algumas injeções de Bi; nessa ocasião foi comprovado enfarto ganglionar na região cervical, coisa desapercebida da paciente. Teve alta em abril, porém, como notasse um aumento progressivo dos referidos gânglios, procurou o Hospital Gaffrée Guinle, onde se submeteu a uma drenagem cirúrgica, com saída de pús e seguida de uma série de banhos de luz. Não melhorando, recorreu novamente ao Serviço do Prof. Magalhães Gomes, onde ora se encontra internada.

No momento do exame dermatológico (10/3/50), a paciente apresentava um quadro de tuberculose cutis colliquativa, secundário à ganglionar, na região látero-cervical direita. No tronco viam-se numerosos medalhões corimbiformes de pápulas diminutas; variando do tamanho de uma cabeça ao de uma ponta de alfinete; as pápulas eram encimadas de pequena escama no ápice; situavam-se preferentemente nos folículos pilosos, de modo a serem algumas centralizadas por pelos; de permeio, e mais numerosas que as pápulas, observavam-se discretas cicatrizes infundibuliformes, resultantes da inoculação das pápulas. No mento e na região médio-frontal, entre os supercílios, notavam-se lesões idênticas. Nas côxas há também raras lesões dêsse tipo. As demais regiões estão indenes.

Pela vitro-pressão, as pápulas deixam ver pequenos pontos amarelados e de aspecto de "geléia de maçã".

Os exames complementares foram os seguintes:

1 — Histopatologia de uma pápula do dorso: — Granuloma tuberculóide em disposição periplar (Biópsia n. 6.605 — Prof. H. Portugal).

2 — Exame do pús das lesões do pescoço — Presença de B.a.a.r., cuja cultura está sendo feita.

3 — Mantoux — positivo até 1/10.000.

4 — Hemograma:

Leucócitos	— 8.200 p. mm³
Basófilos	— 0%
Eosinófilos	— 17%
Bastões	— 8%
Segmentados	— 40%
Linfócitos	— 29%
Monócitos	— 6%

5 — Hemo-sedimentação — 1 hora: 68mm.
2 horas: 93 "

6 — Urina — normal.

7 — Reações sorológicas para a lues — positivas.

8 — Fezes — ovos de T. trichiura, Necator americanus e A. lumbricoides.

Concluindo: Basearam o diagnóstico no achado de B.a.a.r. no processo cervical, no achado histopatológico, no Mantoux e na prova terapêutica, pois a administração de estreptomicina (1g. por dia), já há 12 dias, fez desaparecerem completamente tôdas as lesões papulóides.

A apresentação do presente caso visou trazer à Sociedade um caso extremamente raro de tubercúlide.

Discussão:

a) *Dr. J. A. Villela Pedros* — Assinala já ter visto o caso na Clínica de Tumores da Santa Casa, onde foi levado, pelo clínico, para aplicações de raios X na região cervical. Na época fez o diagnóstico de tuberculóide papulóide necrótica. Tendo, entretanto, estranhado a extensão e a distribuição anômala das lesões, que na forma papulóide são de preferência nas faces de extensão dos membros. Chama atenção para o fato de se acharem associadas, no mesmo doente, a forma escrófulo-dérmica e a forma papulóide, ambas de caráter hiperérgico.

b) *Prof. H. Portugal* — Assinala a extrema raridade da forma; no seu registro histopatológico, há mais de 20 anos, só observou uns 3 casos. Deseja salientar, tambem, que a hostologia é exatamente igual à da sifilide liquenóide.

c) *Dr. A. F. da Costa Júnior* — Chama a atenção para o fato de que, em dois casos seus já referidos pelo Prof. H. Portugal, as lesões eram situadas em zonas descobertas.

d) *Prof. J. Mota* — Infelizmente o caso já está em tratamento, de modo a não permitir um exame perfeito no momento. Todavia, a descrição dada pelo Dr. Azulay é suficiente para a elucidação do mesmo. Deseja acentuar os dois fatos seguintes: 1) os poucos casos que viu não deixaram cicatrizes, ao contrário do presente caso; 2) a semelhança com o quadro das sifilides liquenóides. Há algum tempo teve oportunidade de fazer uma conferência em B. Horizonte sôbre a influência do terreno (tuberculose, alcoolismo, etc.) na morfologia das lesões luéticas, sendo que o tuberculose particularmente imprime à erupção sifilítica aspectos particulares, comumente liquelóide.

e) *Dr. A. Oliveira Lima* — Dada a semelhança com o quadro da sifilide liquenóide, julga interessante fazer-se o teste tuberculínico de contacto e a provocação de reações focais específicas.

f) *Dr. R. D. Azulay* — Quanto às dúvidas do Dr. Villela, esclarece que na tubercúlide papulóide necrótica, além da localização na face extensora dos membros, há ainda o aspecto morfológico, pois, o ápice dos elementos papulóides na T. papulóide-necrótica é francamente necrótico ou supurativo, tanto clínica como histológicamente; no caso apresentado, as lesões são sêcas. Quanto à questão da localização, levantada pelo Dr. Costa Júnior, diz que os clássicos afirmam ser justamente no tronco a localização preferencial, a exemplo do caso apresentado. No que se refere aos reliquats cicatriciais, observados pelo Prof. Mota, deseja esclarecer que alguns autores acham haver cicatriz e outros não. Sôbre a analogia com a lues, esclarece que a história e a cronologia são diferentes, além de valer por si só o resultado terapêutico com a estreptomicina.

Prof. H. Portugal e Drs. L. Margutti e R. D. Azulay — TUBERCULOSE COLIQUATIVA INDUZIDA "IN-SITU" POR INJEÇÃO DE TUBERCULINA, EM PORTADORA DE TUBERCULOSE INDURATIVA DE BAZIN

Trata-se de uma mulher com 63 anos de idade, branca, italiana, doméstica, viúva. Em 1946 apresentou um quadro de tuberculose cutis indurativa de Bazin, comprovado pelo exame histopatológico; o tratamento foi feito pela tuberculina; a paciente curou-se. Em dezembro de 49 novamente reapareceram nódulos de tuberculose de Bazin, o que a levou a nova tuberculinoterapia. Nos pontos das injeções surgiram elementos eruptivos que aumentaram gradativamente.

No momento, a paciente apresenta: a) face fletora do antebraço direito: lesão discretamente vegetante, avermelhada, apresentando dois pequenos pontos amarelados, um dos quais já fistulizado; b) face fletora do antebraço esquerdo: duas lesões gomosas, ligeiramente vegetantes, de tonalidade rósea avermelhada; na superfície de uma delas, há uma discreta fistula; entre ambas há um nódulo do tamanho de um caroço de azeitona, duro, não aderente à pele, a qual tem aspecto normal; c) face externa da côxa direita: 2 lesões

nodulares, medindo cêrca de 25mm. cada, de tonalidade avermelhada, uma delas com trajeto fistuloso, por onde sai pús à expressão; o pús é espesso e grumoso; na superfície da outra, há apenas discretas escamas; d) face externa da côxa esquerda: duas lesões idênticas às da côxa direita.

O exame histopatológico da lesão do antebraço direito demonstrou um quadro de tuberculosis cutis colliquativa.

O caso é sumamente interessante e raro; não podem os autores precisar se a tuberculina foi a causa direta do processo ou se a tuberculina condicionou por sua reação, a chegada do M. tuberculosis, correndo as lesões por conta dêste.

Discussão:

a) *Dr. D. Peryassú* — Acha o caso sumamente interessante e felicita os autores pela apresentação.

Dr. A. Petrarca de Mesquita — Folliculite crônica epilante da cabeça e do corpo

Trata-se de um homem, branco, de 40 anos de idade, casado, brasileiro, carpinteiro, que apresenta, há cêrca de 15 anos, lesões de folliculite epilante no couro cabeludo e nos membros inferiores, além de folliculite estafilocócica de aspecto banal nos supercílios, e de várias pequenas lesões tipo eczematide, esparsas pelo corpo.

No couro cabeludo, existe uma extensa área de alopecia, com atrofia da pele, que está muito adelgaçada, lisa e brilhante, circundada por discreto eritema e ligeira descamação.

Nos membros inferiores, notam-se grandes zonas, epiladas, tendo em volta pequenos focos de folliculite estafilocócica, tudo semelhante às folliculites epilantes de Arnozan e Dubreuilh.

Uma cultura de material colhido no couro cabeludo, efetuada pelo Dr. Paulo Parreiras Horta, revelou nítidas colônias de micrococus citreus.

Faz, a seguir, várias considerações sôbre a pseudo-pelada de Brocq e as folliculites epilantes de Arnozan e Dubreuilh, a folliculite de Quinquand, o acne decalvante de Soilier, a sicose lupóide e as demais denominações, dadas pelos diversos autores às folliculites epilantes.

Focalizando a incidência da moléstia entre nós, citando os autores brasileiros que tiveram a oportunidade de estudar o assunto. Por fim, aborda a dificuldade terapêutica, dada a rebeldia da doença aos diversos tratamentos até hoje indicados.

Discussão:

a) *Dr. A. Padilha Gonçalves* — Teve a oportunidade de ver êsse caso há alguns anos atrás no Hospital Hanemanniano, o que demonstra a rebeldia do tratamento.

b) *Dr. D. Peryassú* — Discorda do Dr. Petrarca no que diz respeito à incurabilidade dêsses casos; tem obtido bons resultados com a vacina autógena e com a radioterapia local.

c) *Dr. O. Serra* — Em parte confirma a observação do Dr. Peryassú. Refere-se a um caso que tratou com penicilina e quinoleina, desaparecendo as lesões durante algum tempo; houve recidiva; porém, com a remoção de 3 focos alveolares císticos, as lesões desapareceram já há 2 anos.

d) *Prof. J. Mota* — Discorda do Dr. Petrarca no que diz respeito à interpretação dada ao caso como de pseudo-pelada de Brocq. Acha que nesta doença não há folliculite, e lembra os trabalhos de Pierini que julga ser a mesma um líquen plano atrófico. Manifesta-se unicista na questão das folliculites atróficas; só há um único processo, que poderá atingir o couro cabeludo, a barba, ou o corpo; o caso presente vem em apôio da doutrina unicista, pois apresenta lesões nas pernas, barba e couro cabeludo.

e) Dr. Jarbas Pôrto — E' muito cético quanto à terapêutica dêsses casos. Acompanhou 2 doentes do H. S. E.; em um, a remoção de focos dentários a penicilinoterapia e a vacinação autógena não deram resultados satisfatórios; no outro, a radioterapia foi bem sucedida em algumas áreas apenas; fizeram-se depois 6 milhões de penicilina, om real proveito.

f) Dr. Perilo Peixoto — Sugere o emprêgo da anatoxina estafilocócica, lamentando, porém, a ausência na praça de um bom produto dessa espécie, desde a falta da primitiva anatoxina do Instituto Pasteur de Paris.

g) Dr. A. Petrarca de Mesquita — Incluindo a pseudo-pelada de Brocq, entre as foliculites, seguiu a orientação da Nouvelle Pratique Dermatologique; Civatte encontrou discreta infiltração linfocitária peri-vascular. Quanto à terapêutica, é de opinião que a mesma é decepcionante nos casos por êle observados.

Secção de Minas Gerais

SESSÃO DE 11-8-1949

Presidente — Dr. Orestes Diniz.

Secretário — Dr. Gustavo Paiva.

Na hora destinada ao expediente, o Prof. Olinto Orsini de Castro discorre sôbre o grande dermatologista argentino, Prof. Pedro Baliña, recentemente falecido, e pede seja consignado um voto de profundo pesar pelo desaparecimento do ilustre mestre.

ORDEM DO DIA:

SINDROME DE JADASSOHN E LEWANDOWSKY, pelo Prof. OSVALDO COSTA

O autor apresenta um caso que observou, ilustrando-o com fotografias do paciente e abundante documentação.

Comentam o trabalho os Profs. Orsini de Castro e Josefino Aleixo e Drs. Orestes Diniz e Tancredo Alves Furtado, sendo em seguida encerrada a sessão.

SESSÃO DE 20-10-1949

Presidente — Dr. Orestes Diniz.

Secretária — Dra. Maria Imaculada Bergo.

Aberta a sessão, o Sr. Presidente convida para Secretária a Dra. Maria Imaculada Bergo, para substituir o secretário ausente.

E' lida e aprovada a ata da sessão anterior. O Presidente faz um relatório oral da VI Reunião Anual dos Dérmato-Sifilógrafos Brasileiros, realizada em Recife, onde compareceu em companhia dos Profs. Olinto Orsini e Josefino Aleixo.

O Prof. Josefino Aleixo propõe para sócio o Dr. Ivo Lanza, e também que a Sociedade telegrafasse à Comissão de Saúde da Câmara dos Deputados, aplaudindo o projeto de lei, de autoria do Deputado Pereira de Souza, criando o Serviço Nacional de Doenças Venéreas. Ambas as propostas são aprovadas. O Presidente congratula-se com os sócios pela presença à sessão do Dr. João Batista Gontijo, recentemente chegado da França, onde completou seus estudos nos serviços do Prof. Gougerot.

ORDEM DO DIA:

CITO-ESTEATO-NECROSE SUB-CUTANEA, pelo Prof. OSVALDO COSTA

Registra a observação de um caso de cito-esteato-necrose, apresentando documentação fotográfica e histológica.

Discussão:

Prof. Olinto Orsini — Felicita o autor, opinando que o trabalho seja completado na parte do diagnóstico diferencial com outras moléstias.

Prof. Josefino Aleixo — Pede esclarecimentos sôbre a lesão da língua e estabelece comparações com as lesões sifilíticas.

Dr. Tancredo Furtado — Pergunta se poderia haver relação entre as lesões que a doente apresenta e as injeções que ocasionalmente provocam necrose.

Prof. Osvaldo Costa — Informa que irá completar o trabalho definitivo com o diagnóstico diferencial. Quanto à confusão com a sífilis da lesão da língua, esclarece que a biópsia foi feita nesse local. Afirma que as injeções contribuiram para o surto do processo mórbido.

ANGIODERMITE PURPÚRICA E PIGMENTADA (FORMA ULCEROSA) pelo Prof. JOFINO ALEIXO

Apresenta um caso de angiodermite purpúrica e pigmentada, forma ulcerosa, fazendo o diagnóstico diferencial com a úlcera crônica da perna e a úlcera varicosa. Ressalta a necessidade do diagnóstico, porque a terapêutica será completamente diferente, em razão da patogenia vasal encontrada nas afecções descritas acima. Julga necessário abordar o diagnóstico com as dermatoses dos membros inferiores, nas quais são encontrados aspectos purpúricos alteráveis espontâneamente durante a evolução da doença, uma vez que na angiodermite a capilarite é de tendência à cronicidade.

Discussão:

Prof. Osvaldo Costa — Comenta a comunicação, referindo-se à revisão completa das capilarites feita por Touraine.

Dr. Tancredo Furtado — Chama a atenção para a falta de registro das capilarites pelos autores americanos, achando que a modificação da classificação de Favre proposta pelo Prof. Josefino Aleixo é uma importante contribuição ao estudo do assunto.

Prof. Josefino Aleixo — Diz não ter tido oportunidade de ler os trabalhos de Touraine, o qual não poderia haver avançado mais do que Favre, que tem inspirado os outros autores. Orientou o seu trabalho no sentido de situar bem a úlcera varicosa, chamando a atenção para um ponto que achou controverso.

MELANO-CARCINOMA CONSECUTIVO A LENTIGO PLANO, pelo Prof. OLINTO ORSINI

Apresenta a observação, seguida da fotografia de um caso de melanocarcinoma fungóide secundário a lentigo plano, provocado por traumatismo permanente. Depois de descrever a observação, cita A. Desaux, Clement Simon e Darier, que mostraram a possibilidade da transformação por êsse processo. Diz da premência, nesses casos, de uma intervenção seguida de irradiação radioterápica da lesão, o que foi feito no caso presente, com cicatrização completa.

Discussão:

Prof. Josefino Aleixo — Pergunta qual a melhor orientação nestes casos: fazer a biópsia e depois enviar o doente ao cirurgião, ou enviar diretamente para que seja efetuada a extirpação cirúrgica total e, dêste material, feito o exame anátomo-patológico. Chama também atenção para a falta de propaganda em nosso meio sôbre a gravidade do câncer.

Prof. Osvaldo Costa — Procura saber se a lesão primitiva foi um lentigo ou um nevo azul. Acha que ambos devem ser removidos, antes de apresentar sinais de malignidade, segundo o processo descrito por Dessaux.

Dr. Tancredo Furtado — Pergunta se a exerese foi ampla; em caso contrário, reputa aconselhável a radioterapia. Sugere a idéia de ser criada uma semana ou mês do câncer, à maneira do que se faz nos EE.UU.

Dr. João Batista Gontijo — Acêrca do câncer, lembra uma frase do Prof. Gougerot: "O câncer é como um leão: não deve ser atacado pela cauda, mas pela cabeça".

Prof. Olinto Orsini — Informa ter havido antes uma pequena intervenção, que não impediu o desenvolvimento da lesão, donde ser aconselhável nesses casos fazer-se uma exerese ampla. Esclarece que foram feitas exereses da lesão e do gânglio, e posteriormente radioterapia. Diz que não tem dúvida tratar-se antes de um lentigo plano.

Em seguida, o Presidente encerra a sessão.

SESSÃO DE 10-11-1949

Presidente — Dr. Orestes Diniz.

Secretária — Dra. Maria Imaculada Bergo.

Inicialmente o Sr. Presidente convida para secretariar a sessão a Dra. Maria Imaculada Bergo, em substituição ao Secretário ausente. Constam do expediente várias comunicações. São propostos para sócios os seguintes colegas: Drs. Geraldo Rodrigues Vieira, José Malheiros, Hissa Abraão Neto, Ademar Pimenta Brant e Artur Albino de Almeida.

O Presidente diz que traduz o pensamento de todos os sócios ao afirmar que os cinco colegas serão recebidos com a máxima satisfação.

ORDEM DO DIA:

ORGANIZAÇÃO DA SEMANA DO CANCER DA PELE, pelos Drs. JOSEFINO ALEIXO e TANCREDO AVES FURTADO

Os autores expõem o programa elaborado, que consta de conferências científicas e palestras populares sôbre a importância e gravidade do câncer, a serem realizadas durante uma semana.

Discussão:

Prof. Olinto Orsini — Lembra a necessidade da colaboração do Serviço de Câncer da Secretaria de Saúde, Instituto do Rádio, Faculdade de Medicina e Associação Médica de Minas Gerais.

Dr. Orestes Diniz — Sugere que sejam convocados, para execução do importante trabalho, os catedráticos de Dermatologia e Anatomia Patológica, o Chefe do Serviço de Câncer da Secretaria de Saúde, o Diretor do Serviço de Educação e Propaganda Sanitária da Secretaria, o Diretor do Instituto de Rádio e a Associação Médica de Minas Gerais.

Prof. Josefino Aleixo — Esclarece que a parte normativa do programa já foi feita, faltando sòmente a executiva, e acha que para esta deve ser pedida a colaboração sugerida pelo Dr. Orestes Diniz.

Os autores são incumbidos de terminar o programa, fazendo já a distribuição dos assuntos pelos conferencistas.

ESTREPTOMICINOTERAPIA NO GRANULOMA VENÉREO, pelos Drs. MARIA IMACULADA BERGO e J. MALHEIROS SANTOS

Os autores tecem comentários acêrca das diferentes terapêuticas do granuloma venéreo até o advento da estreptomicina.

Apresentam dois casos tratados com êste antibiótico, conseguindo resultados animadores. Informam que têm mais dois casos em observação.

Discussão:

Prof. Olinto Orsini — Congratula-se com os autores pelo trabalho e ressalta a importância do Centro de Tratamento Rápido de Doenças Venéreas. Propõe que se acrescente ao título do trabalho a localização extra-genital. Fala na diferenciação com a linfogranulomatose venérea.

Prof. Osvaldo Costa — Fala em duas eras da terapêutica do granuloma: a do tártaro emético e a da estreptomicina. Pede esclarecimentos acêrca da dosagem. Acha que a localização do granuloma na perna constitui raridade entre nós. Aconselha usar-se sempre antes a penicilina.

Prof. Josefino Aleixo — Pergunta qual a dúvida que motivou a pesquisa do bacilo de Hansen numa das pacientes.

Dr. Tancredo Furtado — Observa que não foi citada a tuberculose genital no diagnóstico diferencial.

Dr. João Batista Gontijo — Chama a atenção para o fato de que a localização perianal do granuloma deve ser considerada extra-genital.

Dr. Orestes Diniz — Pergunta por que não preferiram a di-hidro-estreptomicina por sua menor toxicidade.

Dr. Artur Albino — Felicita os autôres e diz desejar prossigam em suas observações.

Responderam os autores que hipertrofia anal não contribui para o diagnóstico diferencial com a linfogranulomatose venérea, porque o granuloma produz mais hipertrofia que aquêle. Esclarecem que a dosagem foi de 1 g diária, dividida em doses de 6-6 horas. O total não foi ainda determinado. Acham dispensável a terapêutica combinada com a penicilina quando não há contaminação secundária. Informam que pesquisaram o bacilo de Hansen por causa da divergência das reações sorológicas. Concordam em acrescentar no trabalho a diferenciação com a tuberculose, mas esclarecem que a pesquisa do bacilo de Koch foi feita, conforme ficou esclarecido na leitura do trabalho. Finalmente esclarecem que nestes dois casos usaram o cloridrato de estreptomicina e que nos dois outros casos que apresentarão brevemente empregaram a di-hidro-estreptomicina.

DERMATOLOGIA NA FRANÇA, pelo Dr. JOÃO BATISTA GONTIJO, que profere uma conferência, falando sôbre sua estada na França, onde frequentou o Hospital São Luiz, serviço do Prof. Gougerot, tendo visitado os serviços dermatológicos de Strasburgo e Lyon. Fala sôbre a terapêutica dermatológica na França, sôbre o funcionamento da Sociedade de Dermatologia, bem como sôbre Congressos Internacionais a que assistiu e focaliza questões atinentes à socialização da medicina.

Ao terminar, o autor é muito aplaudido, e encerra-se a sessão.

Secção da Bahia

SESSÃO DE 30-3-1949

Presidente — Prof. Flaviano Silva.
Secretário — Dr. Otávio Aguiar.

EXPEDIENTE:

O Secretário lê uma carta do prof. H. Portugal, presidente da Sociedade Brasileira de Dermatologia e Sifilografia, comunicando a inserção em ata, na última sessão do ano próximo passado, de um voto de grande louvor pela maneira brilhante com que a Secção Baiana organizou e fez realizar, a V Reunião Anual dos Dérmato-Sifilógrafos Brasileiros.

Em seguida, feita a eleição para a nova diretoria de 1949, apurou-se o seguinte resultado:

Presidente de honra	—	Prof. Flaviano Silva
Presidente	—	Otávio Aguiar
Secretário	—	Raul Paranhos
Tesoureiro	—	Arnaldo Basto.

Os eleitos foram imediatamente empossados.

SESSÃO DE 27-4-1949

Presidente — Dr. Otávio Aguiar.
Secretário — Dr. Ives Silva.

Na ordem do dia, o Dr. Alfredo Bahia Monteiro apresenta o caso da menor J.S.C., de 13 anos, residente em Santo Amaro da Purificação, Bahia, com manifestações típicas de epidermólise bolhosa distrófica. A anamnese revelou não serem seus pais consanguíneos, e mais dois irmãos apresentarem lesões iguais às suas.

Depois de algumas considerações sôbre a epidermólise bolhosa distrófica, o comunicante refere-se a caso idêntico, por êle apresentado à Sociedade. A terapêutica consistiu em vitamina *A* em abundância, e medicação antisifilítica. Comentaram o trabalho os Drs. Arnaldo Basto, Ives Silva e Otávio Aguiar.

Otávio Aguiar apresenta uma observação de ELAIOCONIOSE folicular, num indivíduo do sexo masculino, preto, com 25 anos, casado, residente no Alto do Bonfim, mecânico de uma serraria desta Cidade. Descreve as lesões apresentadas pelo paciente, localizadas principalmente ao nível dos braços, tórax, pernas e côxas; faz considerações sôbre a dermatose, citando estatística que prova a grande frequência da dermatose em profissionais que mani-

pulam óleos-lubrificantes, principalmente os servidos e carregados de limalhas. Fala sôbre a etio-patogenia da doença bem como acêrca da profilaxia que pode ser adotada por aquêles mais expostos a contacto com óleos nocivos. Termina prometendo levar a efeito uma investigação em algumas oficinas e garages, onde espera seja frequente a dermatose, como acontece em outras cidades.

Comentam o trabalho: O Dr. Arnaldo Basto, que começa contestando a frequência da dermatose no nosso meio, por isso que raramente tem sido assinalada nos serviços de dermatologia. Procura explicar a raridade entre nós por questões de técnica de trabalho, e sobretudo pela predominância nas oficinas de operários de raça preta, cuja pele é mais resistente. O Dr. Ives Silva, que também põe em dúvida a frequência da dermatose em aprêço, e assinala as melhoras rápidas observadas no doente objeto da comunicação.

Alfredo Bahia Monteiro tece algumas considerações sôbre o trabalho, falando também na raridade da dermatose nos ambulatórios dermatológicos.

O autor responde dizendo não poder êle próprio julgar da freqüência da dermatose entre nós, mas acha lógico, que o que se tem observado em São Paulo e Rio, no particular, não pode ser desmentido na Bahia. Cita estatística de autor nacional, na qual a percentagem de indivíduos atacados de elaioconiose em oficinas e garages surpreendeu o próprio autor, não obstante essa dermatose não ser assinalada com a mesma frequência nos serviços hospitalares de dermatologia.

Chama atenção para o fato de não haver na estatística já citada incidência acentuadamente maior ou menor sôbre qualquer uma das raças, o que invalida a assertiva do Dr. Basto quanto à maior resistência à dermatose por parte da raça preta. Termina achando que os colegas, como êle, devem fazer um inquérito nas oficinas de mecânica, para elucidarem a questão da frequência da dermatose entre nós.

SESSÃO DE 25-5-1949

Presidente — Dr. Otávio Aguiar.

Secretário — Dr. Arnaldo Basto.

Na ordem do dia o Prof. Flaviano Silva apresenta um trabalho sôbre Doença de Mettlesship (urticária pigmentar). O autor descreve um caso de urticária pigmentar numa criança A.A., branca, com um ano de idade, natural de Bahia, e por êle vista em outubro de 1948. O menino, filho de pais consanguíneos, nasceu a têrmo e ainda não tem dentes, nem anda.

A doença começou aos sete meses de idade. Trata-se de uma criança regularmente desenvolvida e gorda, que apresenta na pele elementos arredondados, de meio e um centímetro de diâmetro, de coloração acastanhada, alguns ligiramente elevados e que se tumefazem e ficam róseos quando atritados. Êsses elementos se espalham por todo o tegumento externo. A biópsia foi feita, mas não se conseguiu o laudo até hoje.

O exame de sangue deu o seguinte resultado:

Eritrócitos	—	3.580.000
Leucócitos	—	5.950
Hemoglobina	—	

Forma leucocitária:

Neutrófilos	—	9 %
Monócitos	—	4 %
Linfócitos	—	87 %
Eosinófilos	—	0
Basófilos	—	0

O autor chama a atenção para a raridadeda da doença, descrita pela primeira vez por Mettleship em 1869; estuda os seus três tipos: maculoso ou plano, tuberoso ou nodular e o misto; faz ligeiras considerações sôbre a anatomia patológica, etio-patogenia e tratamento, mostrando em seguida algumas fotografias do caso. Comentaram o trabalho Otávio Aguiar, que ressalta o interêsse da comunicação e sua extrema raridade, Ives Silva e Alfredo Bahia Monteiro, que tecem algumas considerações sôbre o caso, terminando por felicitar o autor.

Em seguida, o Dr. Ives Silva apresenta o trabalho sôbre um novo TRATAMENTO DO VITILIGO. O autor, após fazer considerações acêrca dos diversos métodos de tratamento do vitiligo, e a dificuldade da execução dos mesmos, sempre com resultados negativos, relata três casos tratados com o Photodyn (Hematoporfirina Nencki do laboratório Nordemark do Brasil), em injeções intradérmicas, com bom resultado. A primeira observação diz respeito a: F.F.M. de 17 anos, solteira, parda, colegial, com vitiligo localizado nos antebraços, braços, pálpebras inferiores, pavilhão da orelha, dorso, côxas, pernas e pés. Há dois anos está doente; iniciou o tratamento em 27-9-1948; em 21-4-49, apresentava as lesões menores e as mais recentes pigmentadas, as lesões maiores e mais antigas não se pigmentaram. M.C.C., com 20 anos, professôra, parda, com vitiligo das pernas há sete meses; no maléolo interno e dorso do pé, de ambos os lados, pequenas placas há dois anos; iniciou o tratamento com infiltração nas lesões da perna, as quais se pigmentaram após 6 infiltrações; as lesões do maléolo e do dorso dos pés, até o momento, estão parcialmente pigmentadas. L.S.S. colegial, 11 anos, parda, com vitiligo da pálpebra e região superciliar do lado direito; lesão com um ano e pouco; não responde à medicação nessas primeiras aplicações; está prosseguindo o tratamento. A seguir, o autor faz ligeiras considerações sôbre o vitiligo e a hemato-porfirina.

Comenta o trabalho o Dr. Otávio Aguiar, que salienta a importância dêsse tratamento, caso venham a ser confirmados os resultados encorajadores obtidos nas primeiras observações apresentadas pelos comunicantes; promete empregar o mesmo preparado quando tiver oportunidade. O Dr. Alfredo Bahia Monteiro tece considerações em tôrno do efeito do medicamento, procurando explicar a ação pigmentadora da hemato-porfirina. O Dr. Arnaldo Basto cumprimenta o autor e declara-se desiludido de todo tratamento local do vitiligo. Finalmente, o Prof. Flaviano Silva acha muito prematura qualquer conclusão a respeito dos resultados obtidos pelo autor, aconselhando-o a prosseguir nas experiências.

SESSÃO DE 29-6-1949

Presidente — Dr. Otávio Aguiar.

Secretário — Dr. Ives Silva.

Na ordem do dia, Dr. Arnaldo Basto apresenta um caso de DERMATITE ERITÊMATO-PIGMENTAR PERI-BUCAL DE BROCQ; lê observação de uma doente do sexo feminino, residente nesta Capital, branca, com 19 anos de idade.

Faz, depois, uma série de considerações em tôrno do caso.

Comentaram o trabalho os Drs. Flaviano Silva, Otávio Aguiar, Alfredo Bahia Monteiro e Ives Silva.

O Dr. Ives Silva apresenta um trabalho sôbre DERMATITE DE DUHRING E BROCQ EVOLUINDO PARA PÊNFIGO FOLIÁCEO. Relata o caso de uma moça, E.R., com 27 anos de idade, branca, residente nesta Capital desde 1935, quando veio da cidade de Esplanada. Há 8 meses que se acha doente, assim informa em 4 de janeiro de 1949, quando veio à primeira consulta. O diagnóstico clínico se impôs diante das manifestações exibidas. A doente foi examinada anteriormente por outros dermatologistas, os quais fizeram também

o diagnóstico de dermatite polimorfa. Em dois de abril de 1949, o autor reviu a paciente em sua residência, já com o quadro de pênfigo foliáceo.

Lamenta a falta de um exame histológico. Apresenta exame de fezes, urina, líquido das vesículas e hemograma.

Comentaram o trabalho Otávio Aguiar, que declara não ser êste o primeiro caso registrado de dermatite polimorfa evoluindo para pênfigo, e lamenta como o autor a falta de um exame histológico, embora não ponha em dúvida o diagnóstico; Alfredo Bahia Monteiro, que lembra os trabalhos de Paulo Vieira, no particular da dermatite polimorfa evoluindo para pênfigo foliáceo; e finalmente o prof. Flaviano Silva, que faz uma série de considerações em tôrno da questão, lembrando certas afinidades da dermatite polimorfa e do pênfigo, o que tem levado alguns a admitirem sejam uma única entidade nosológica.

Pelo adiantado da hora é encerrada a sessão.

SESSÃO DE 27-7-1949

Presidente — Prof. Flaviano Silva.

Secretário — Dr. Otávio Aguiar.

Na ordem do dia, tem a palavra o Dr. Uricicio Santiago da Mota para ler sua anunciada conferência, *"Impressões sôbre a luta contra as doenças venéreas nos Estados Unidos da América"*, a convite da Secção Baiana da Sociedade Brasileira de Dermatologia e Sifilografia. O autor, que foi o representante da Bahia no último Congresso de venereologia, reunido naquele país, em abril do corrente ano, começa fazendo um ligeiro histórico da luta contra as doenças venéreas levada a efeito nos Estados Unidos. Depois encara o assunto no seu aspecto atual, descrevendo a assistência oficial prestada aos venéreos; lê farto material de propaganda educacional, assim como estatísticas que demonstram o declínio das moléstias venéreas no quadro nosológico daquele país.

Termina descrevendo o que foi o importante certame realizado perante um grande número de especialistas de tôdas as Américas, com a presença das maiores notabilidades no terreno da venereologia. Fala do grande entusiasmo dos norte-americanos quanto ao tratamento ùnicamente com a penicilina, sobretudo na sífilis recente, e as conclusões a que chegaram muitos autores no que diz respeito a doses, método de aplicação e escôlha do produto.

O professor Flaviano Silva, em seu nome e no dos demais consócios, agradece ao Dr. Uricicio Santiago a brilhante conferência.

A seguir encerra-se a sessão.

Notícias e Comentários

EDITORIAL

De longa data se agita no Brasil o problema da remuneração do médico.

Outrora, quando era abundante a clientela particular, bastava ao clínico, profissional e moralmente idôneo, instalar consultório para, mais cedo ou mais tarde, ter sob seus cuidados um número de pacientes capaz de prover-lhe existência condigna. Poucos eram os que se abalançavam a ocupar os raros cargos do serviço público de então. Nas capitais ou no interior, a maioria optava pela clínica privada, suficiente por si só para o seu sustento.

Com a socialização sempre crescente das profissões liberais, transmudou-se, todavia, o médico em funcionário público, e apontam-se a dedo, mesmo nos grandes centros, aquêle que ora vive exclusivamente de clientela própria. Nem o interior do país foge à regra, pois até lá se estende o raio de influência das repartições federais, estaduais, municipais ou autárquicas.

Restam ao médico, tão só, as regiões inóspitas ou desabitadas, onde ainda é possível prescindir do emprêgo público sem morrer de fome. Mas nem todos possuem a fibra de desbravadores ou o espírito de aventureiros, para embrutecerem longe dos centros de estudo em troca de uma pouca de pecúnia.

Aliás, o problema não é nacional, é universal. Parece que o exercício médico marcha para a socialização, sob esta ou aquela forma, adaptada às condições ambientes. O primeiro grande exemplo veio da Grã-Bretanha, onde atualmente se põe à prova o experimento que o mundo acompanha de olhos fitos.

No Brasil, onde as coisas se fazem aos saltos, terra das choupanas e dos palácios, país de elevadíssimo índice de mortalidade por tudo quanto é doença, mas que se jacta de possuir o maior estádio de futebol do mundo, não podia a medicina escapar à desordem geral. A criação e o desenvolvimento dos serviços estatais de assistência arrebataram ao médico a fonte substancial de seus proventos: a clínica privada. Longe de censurarmos o fato, aqui estamos a registá-lo pura e simplesmente. Mas ficou-se no meio têrmo, à moda

bem nossa. O médico, integrado na sua condição de funcionário público (detestamos a expressão, a nosso ver, pejorativa, servidor público, da inventiva daspiana), passou a ser parcamente remunerado porque lhe sobrava tempo para exercer a clínica particular. Não se atentou na circunstância de cada dia irem minguando os pacientes nos consultórios, pois é raríssimo o apontar-se hoje quem não seja beneficiário de um instituto de previdência e assistência social. E assim, foi-se burocratizando a medicina, num grande desserviço coletivo, já que mais e mais se degrada o rendimento técnico de quem não é devidamente remunerado. Só se pensa no altruismo tradicional da profissão, sem atender à condição humana do profissional.

Grandes conquistas da classe médica foram a decretação do salário mínimo e o início da carreira pública no padrão de vencimentos da letra K. Mas não bastam, em face do encarecimento avassalador do custo das utilidades. Transita pelo Congresso Nacional um projeto de lei que majora o salário mínimo. De sua aprovação depende a sorte dos colegas que prestam serviços a emprêsas particulares. Para os médicos funcionários públicos ou autárquicos, pleiteam os órgãos de classe a elevação do padrão inicial de vencimentos para nível condizente com a dignidade profissional, bem como maiores facilidades de acesso na carreira funcional, de molde a evitar-se a estagnação muitas vêzes longa, na dependência de fatores estranhos à competência técnica e à exação no cumprimento do dever.

Os ANAIS BRASILEIROS DE DERMATOLOGIA E SIFILOGRAFIA formulam votos ardorosos por que a classe médica realize em cheio seu ideal reivindicador, sem se deixar conduzir pelos agitadores soezes, que se comprazem em desvirtuar as finalidades de todo cometimento sadio.

PERILO PEIXOTO

CURSO POSGRADUADO PARA MÉDICOS RECÉM-FORMADOS

O Hospital dos Servidores do Estado introduziu no Brasil o programa de cursos posgraduados pelo sistema de residência para médicos, nos moldes adotados nos grandes centros universitários de outros países.

O sistema consiste em oferecer aos médicos recém-formados a oportunidade de especializar-se, trabalhando, durante um período limitado, como parte integrante do corpo clínico do Hospital, que lhes provê alimentação, uniformes, gratificação mensal e residência, a qual obedece ao regime de tempo integral, podendo ser considerada como um curso prático, intensivo, de especialização.

O sistema de residência para recém-formados oferece vantagens múltiplas ao Hospital e aos enfermos. O maior benefício, entretanto, é a oportunidade oferecida aos médicos recém-formados, de praticarem sob supervisão de especialistas de reconhecida competência, em serviços completamente montados e equipados.

O Hospital dos Servidores do Estado é considerado por alguns como uma das organizações hospitalares mais completas da América do Sul. Constitui

portanto, ambiente ideal para a formação profissional básica do jovem médico.

Médicos formados há menos de três anos por Escola reconhecida, e doutorandos, podem candidatar-se aos lugares de residente. Fichas de inscrição foram distribuídas aos secretários das Faculdades de Medicina e presidentes de Diretórios Acadêmicos do país. Os candidatos podem, também, dirigir-se diretamente à Secretaria do Centro de Estudos do Hospital dos Servidores do Estado (rua Sacadura Cabral, 178 — sala 1014 — Rio de Janeiro), no horário de 9 às 18 horas, diàriamente, exceto aos sábados, cujo horário é de 9 às 14 horas. As inscrições encerrar-se-ão a 15 de outubro do corrente ano.

CONGRESSO

Realizar-se-á em Roma, de 28 a 30 de outubro do corrente ano, o 18.º Congresso Internacional da Federação Abolicionista Internacional, no qual serão debatidos os seguintes temas: 1) o Estado e a prostituição; 2) os problemas sanitários levantados pela prostituição; e 3) fatores psicológicos e sociais da prostituição.

Para tal certame, são aceitas inscrições individuais, ou de representantes de uma coletividade, quer se trate de pessoas que sejam ou não membro da referida Federação.

As inscrições deverão chegar, no máximo até 5 do citado mês de outubro ao Secretariado da F.A.I. (37 qual Wilson, Genève, Suisse), acompanhadas da taxa de 5 francos suíços.

CONCURSO

Apraz-nos registrar o concurso prestado, para livre-docente de Histologia e Embriologia da Faculdade de Medicina Veterinária da Universidade de São Paulo, pelo Dr. Humberto Cerruti, membro efetivo da Sociedade Brasileira de Dermatologia e Sifilografia e nosso companheiro de redação, nestes Anais.

RECEBEMOS E AGRADECEMOS

— Tratamento da fratura da clavícula pela ressecção parcial do osso. E. Branco Ribeiro. Separata de An. paulist. de med. e cir., 59 (jan.), 1950.

— O Departamento Nacional de Saúde em 1946. Heitor Praguer Fróis. Rio de Janeiro. Imprensa Nacional, 1950.

— Célula, treponema e fator Rhesus. Ives Couzigou. Separata do Boletim Geral de Medicina (Índia Portuguêsa), 30:2 (jan.-dez.), 1948.

Bibliografia Dermatológica Brasileira

— Associação da sulfadiazina e sulfamerazina no tratamento da blastomicose sul-americana. Níveis sanguíneos obtidos. Profilaxia dos acidentes sulfamídicos. Carlos S. Lacaz. Hospital, Rio de Janeiro, 37:689 (maio), 1950.

— Tratamento cirúrgico da elefantíase. João B. de Resende Alves e Luiz Andrés Ribeiro. Hospital, Rio de Janeiro, 37:729 (maio), 1950.

— Terapêutica moderna da pelada e da tinha tonsurante. Armin Niemeyer. Rev. med. Rio Grande do Sul, 6:134 (jan.-fev.), 1950.

— Tratamento dos condilomas acuminados pela podofilina. Chaim Welczer. Rev. med. Rio Grande do Sul, 6:169 (jan.-fev.), 1950.

— Lipodistrofia insulínica. Francisco Arduino. Arq. de clin., 10:133 (abr.), 1950.

— O Tokelau entre os índios do Brasil. A. E. de Areia Leão e Masao Goto. Hospital, Rio de Janeiro, 37:225 (fev.), 1950.

— Rinofima. Roberto Farina. Hospital, Rio de Janeiro, 37:241 (fev.), 1950.

— Bouba. F. Nery Guimarães. Hospital, Rio de Janeiro, 37:275 (fev.), 1950.

— O sôro-diagnóstico da sífilis em uma síntese atual. Paulo de Góis. Arch. brasil. de med., 40:3 (jan.-fev.), 1950.

— Da luta antileprótica. Eduardo Vaz. An. paulist. de med. e cir., 69:375 (abr.), 1950.

— Técnica da reação de Wassermann quantitativa. Emprêgo do colocímetro foto-elétrico na padronização dos reagentes e na leitura da reação. J. Oliveira de Almeida. Hospital, Rio de Janeiro, 37:847 (jun.), 1950.

— Dermatite de contacto por substância plástica de pulseira de relógio. Paulo Dias da Costa. Bol. Centro de Estudos do Hosp. dos Servidores do Estado, 2:160 (maio), 1950.

— Blastomicose do reto. Edison de Oliveira. An. paulist. de med. e cir. 69:451 (maio), 1950.

— Mal perfurante plantar tabético. Ubirajara Pires, Sebastião Ferreira de Araújo e Orestes Diniz. Arq. mineir. leprol., 10:12 (jan.), 1950.

— E volução de um caso de lepra tuberculóide para forma incaracterística e posteriormente para forma lepromatosa. José Mariano. Arq. mineir. leprol., 10:21 (jan.), 1950.

Nesta lista bibliográfica são incluídos os trabalhos sôbre dérmato-sifilografia e assuntos correlatos, elaborados no país ou fora dêle, porém publicados nos periódicos nacionais por nós recebidos.

— Endemia e profilaxia de lepra em Minas Gerais. Orestes Diniz. Arq. mineir. leprol., 10:27 (jan.), 1950.

— Situação da criança leprosa de forma não lepromatosa nos Preventórios. Antônio Carlos Pereira Filho e Abraão Salomão. Arq. mineir. leprol., 10-33 (jan.), 1950.

— Pênfigo foliáceo, a propósito de um caso autóctone. Hailey Marques. Rev. med. Rio Grande do Sul, 6:201 (mar.), 1950.

— Estudo clínico da pelagra. Costa Couto. Hospital, Rio de Janeiro, 38:1 (jul.),1950.

— Radionecrose das extremidades e seu tratamento. Alípio Pernet. Rev. med. da Aeronáutica, 2:5 (mar.), 1950.

Análises

HIPERQUERATOSE PALMO-PLANTAR CONGÊNITA. SEU TRATAMENTO PELO PROPINATO DE TESTOSTERONA. JOFRE MARCONDES DE REZENDE. *Arq. de Clin.* 10:13 (jan.), 1950.

O A. faz uma revisão dos conhecimentos sôbre a hiperqueratose palmo-plantar congênita e apresenta um caso em que obteve êxito pelo emprêgo do propionato de testosterona. Usou-o na dose de 25 mg 2 vêzes por semana em injeção intramuscular até a 7ª semana e a seguir 10 mg de 2 em 2 dias durante 12 semanas, com melhoras evidentes. Admite a necessidade de maior número de observações para um juizo definitivo a respeito desta terapêutica.

HEITOR DE O. CUNHA.

OBSERVAÇÕES PRELIMINARES SÔBRE A BISMUTOTERAPIA ORAL NO TRATAMENTO DA SIFILIS. R. D. AZULAY, T. D. GOULART e S. A. PIVA. *Hospital*, Rio de Janeiro, 36:197 (ag.), 1949.

Os AA. dividem o trabalho em 3 fases.

1ª fase — preparo químico do composto;

2ª fase — estudo dos seus efeitos no homem sadio;

3ª fase — verificação da eficiência terapêutica do medicamento.

Apresentam 5 pacientes com manifestações cutâneas tardias da sífilis tratados pelo bismutato de dihidroxipropila. Consideram a dose de 300 a 450 mg. diários como a mais aconselhável e julgam de grande interêsse prático a bismutoterapia antiluética por via oral, que pela comodidade aumenta o alcance e as possibilidades dessa medicação.

HEITOR DE O. CUNHA.

BLASTOMICOSE EXPERIMENTAL. CARLOS DA S. LACAZ, SEBASTIÃO TIMO FARIA, MARIA FERREIRA, ARMÊNIO A. MARTINS e VÍTOR SALCEDO VEGA. *Hospital*, Rio de Janeiro, 36:341(set.),1949.

Numa primeira série de experiências, foram inoculados 6 cobaios por via traqueal, com pús contendo *Paracoccidioides brasiliensis*, e, num animal, foram constatadas lesões pulmonares.

Numa outra série, uma suspensão de cultura de *P. brasiliensis* foi inoculada em 9 camondongos, por via venosa, e 9 por via peritoneal.

Dos camondongos inoculados por via venosa, 5 mostraram lesões generalizadas de blastomicose sulamaricana e 2, lesões pulmonares.

Nos inoculados por via peritoneal, foram notados nódulos peritoneais e, em 3, lesões pulmonares determinadas pelo *P. brasiliensis*.

A. PADILHA GONÇALVES.

EXPERIENCIAS COM ALTAS DOSES DE PENICILINA-PROCAINICA NO TRATAMENTO DA BOUBA (FRAMBOESIA, PIAN, YAWS). F. NERY GUIMARÃES. *Hospital*, Rio de Janeiro, 37:361 (mar.), 1950.

As experiências foram feitas em 30 doentes com lesões infecciosas. As dosagens corresponderam a 900.000 U por 25 k de pêso cada 48 horas.

Os pacientes foram controlados clinica, bacteriológica e sorològicamente antes e depois dos 5 dias em que durou o tratamento. Os treponemas desapareceram das lesões nas primeiras 24 horas. Os pacientes obtiveram cura clinica em 93,3 % dos casos e em 60 % sorologia negativa. Tais resultados, se confirmados por um periodo de mais longa observação (minimo de 2 anos), ampliam as possibilidades de aplicação da penicilina nas campanhas antiboubáticas rurais.

HEITOR DE O. CUNHA.

ESTUDOS DO AGENTE ETIOLÓGICO DA BLASTOMICOSE SUL-AMERICANA. MANUEL JOSÉ PEREIRA FILHO. *Rev. méd. Rio Grande do Sul*, 5:188 (mar.-abr.), 1949.

O A. expõe as observações macroscópicas e microscópicas que fez tanto em culturas como em inoculações em animais, realizadas com o *Paracoccidioides brasiliensis* sòmente ou com êste em comparação com outros agentes das chamadas blastomicoses granulomatosas.

Estudando as possibilidades de vida do *P. brasiliensis* na natureza, fez experiências de cultivos dêste fungo em palhas de milho parcialmente mergulhados em decocto da própria palha, em decocto de estigmas de milho e em suco de milho verde, em caldos peptonados e glicerinados de: baço, figado, ovário, rins, testiculos, placenta, em caldo glicosado (2 %) e glicerinado (5 %), em meio de Sabouraud liquido e em água destilada com sangue humano recente em partes iguais. Em tôdas as circunstâncias obteve cultura do *P. brasiliensis*.

Utilizando a técnica de impregnar as culturas de "tipo levedura" com soluto aquoso de rosa de Bengala a 1 %, demonstrou em culturas de *Blastomyces dermatitidis* a presença de clamidosporos em forma de coração de cartas de jogar, com paredes muito espêssas, os quais nas mesmas condições nunca foram encontradas no *P. brasiliensis*. Além disso, nessas culturas de *B. dermatitidis* nunca viu criptoesporulação, tendo encontrado, porém, brotamento simples ou único, raramente dupio, mas nunca múltiplo.

A. PADILHA GONÇALVES.

A RESINA DE PODOFILINA NO TRATAMENTO DAS AFECÇÕES CANCEROSAS E PRE-CANCEROSAS DA PELE (RESIN OF PODOPHYLLUM IN TREATMENT OF CANCEROUS AND PRECANCEROUS CONDITIONS OF SKIN). LESLIE M. SMITH e H. D. GARRET. *Arch. Dermat. & Syph.*, 61:946 (jun.), 1950.

Os AA., animados com o trabalho de Kaplan sôbre a ação da podofilina no tratamento do papiloma venéreo e bem assim em face dos estudos histo-

lógicos efetuados por Sullivan e Kin, sôbre o efeito da colchicina e da podofilina agindo sôbre o condiloma acuminatum, empreenderam o emprêgo desta última no tratamento de lesões pré-cancerosas e sôbre o epitelioma baso-celular.

Como técnica utilizaram uma suspensão de podofilina em óleo mineral de início a 30 % e mais tarde a 20 %. Procederam a aplicação dêste tópico que era mantido de 2 a 3 dias no local a fim de determinar a necrose celular. Findo êste prazo, curetagem da superfície da lesão necrosada e reposição do mesmo medicamento. Com esta técnica os AA. conseguiram a cura de lesões pré-cancerosas e do epitelioma baso-celular no prazo que variou de 7 a 21 dias.

Apesar de seus excelentes resultados, o emprêgo da podofilina tem suas limitações, pois segundo opinião dos autores deve a mesma ser indicada apenas para lesões pouco profundas e é contra-indicado o seu emprêgo em lesões próximas dos olhos em virtude da conjuntivite medicamentosa de curso desagradável que pode surgir.

D. PERYASSÚ.

AVALIAÇÃO DA TERAPÊUTICA DO ECZEMA INFANTIL (AN EVOLUATION OF THERAPY IN INFANTILE ECZEMA). L. W. HILL. *J. A. M. A.*, 140:139 (14-maio), 1949.

O A. inicia seu trabalho com a citação de suas opiniões anteriores sôbre o assunto, onde há uma ordem decrescente do seu entusiasmo inicial, chegando a 1948, quando êle diz "que o eczema infantil é uma doença confusa e desesperadora para tratar, e desejo eu compreendê-lo melhor". Em seguida, discute as duas dermatoses eczematosas, que repousam sôbre base alérgica: a dermatite atópica e a dermatite de contacto. Analisa os testes cutâneos, citando o exemplo de uma criança de 5 anos, que depois de 236 testes alimentares, 109 deram reações positivas. Discute as reações ao leite, que considera de importância. No capítulo das dificuldades diagnósticas, chama a atenção para a dermatite de contacto, que considera como um episódio, enquanto a dermatite atópica é uma doença. Salienta o tratamento local bem orientado e declara a inutilidade dos anti-histaminicos (pinebenzamina e benadril) em suas mãos, quando usados por via oral. Como possível exceção dentre inúmeros tratamentos propostos, refere a ingestão de ácidos graxos não saturados (toucinho, óleo de milho, etc.). Conclui o A. chamando atenção para 4 pontos: 1) a necessidade de um ponto de vista uniforme em relação aos testes cutâneos com alimentos; 2) a necessidade de maior atenção para o tratamento local por parte dos alergistas; 3) necessidade de proteger a pele de traumatismos extensos; e 4) o fato que nem todos os eczemas da infância tenham relações com a dieta e que dermatite de contacto não é rara.

GLYNE ROCHA.

TERAPÊUTICA ANTI-HISTAMINICA DAS PICADAS DE ABELHA. (ANTIHISTAMINE THERAPY BEE STINGS). W. T. STRAUSS. *J.A.M.A.*, 140:603 (18-jun.), 1949.

Depois de referir a idéia antiga sôbre a picada de abelha, como puramente tóxica, o A. cita as investigações recentes que indicam um fator alérgico, envolvido na questão, pelo menos em alguns casos.

Descreve em seguida o mecanismo da picada, a natureza do veneno, os sinais e sintomas, o fator alérgico e finalmente chega ao tratamento, com ilustração de um caso.

O tratamento é feito com uma pomada a 5 %, à base de "thephorin" (2—methy—9—phenyl—2,3,4,9—tetra-hydro-1—1pyridinolene hydrogen tautrate).

A dor intensa e a sensação de picada melhoraram dentro de um a dois minutos. A maioria dos pacientes não teve edema local. Outros colegas do A. ao mesmo informaram terem obtido bons resultados em picadas de outros insetos.

GLYNE ROCHA.

RESULTADOS TERAPÊUTICOS OBTIDOS COM O HORMÔNIO PITUITARIO ADRENO-CÓRTICO-TRÓPICO (*ACTH*) (EFFECTS OF PITUITARY ADRENOCROTICOTROPIC HORMONE (ACTH) THERAPY). J. R. ELKINTON, A. D. HUNT, L. GODFREY, W. MCCROSKY, A. G. ROCHERON e J. STOKES JR. *J. A. M. A.*, 141:1.273 (31-dez.), 1949.

Os autores, levados pelos dramáticos resultados obtidos por Hench e colaboradores na artrite reumatóide, bem como por outras publicações de Thorn e Markson, usaram o *ACTH* em 8 pacientes com as seguintes doenças: artrite reumatóide juvenil (2 casos), eritematodes disseminado (2 casos), dermatomiosite (1 caso), febre reumática aguda (2 casos) e "status asthmaticus" (1 caso).

A duração do tratamento, bem como as doses, variaram em virtude não só da aquisição do hormônio como também pela resposta clínica do paciente. Foram realizados estudos metabólicos durante curtos períodos no início e no decurso do tratamento, dosagens bioquímicas, exames de urina e contagens hematológicas, sendo também prescrita dieta líquida.

Os resultados em relação aos 2 casos de eritematodes disseminado podem ser assim resumidos: *caso* 3, início com 100 mg por dia de *ACTH*, com clareamento das lesões em 14 dias e desaparecimento da febre em 16 horas. O hormônio foi administrado em doses progressivamente menores e suspenso 51 dias depois. A remissão tornou-se quasi completa 60 dias após o tratamento. No *caso* 4, no curso inicial de *ACTH*, em doses diárias de 75 a 160 mg, foi obtida notável melhora clínica. No 14.º dia, o tratamento foi suspenso por causa de elevação de temperatura após a injeção do hormônio. Cinco dias depois, piora sensível. Nova tentativa e no 44º dia de hospitalização o paciente tornou-se resistente ao agente, com a volta da febre e outros sintomas. Apesar de um tratamento final de 200 mg de *ACTH* diários, durante 3 dias, o paciente morreu no 78º dia.

GLYNE ROCHA.

ESTUDOS SÔBRE O ACNE (STUDIES IN ACNE). HELEN DAXTER. *J.A. M.A.*, 142:715 (11-março), 1950.

A A. procura dar uma orientação para o médico prático encarar o problema tão frequente do acne. O estudo é baseado em 100 pacientes de acne. No exame do paciente presta-se especial atenção aos assuntos relacionados com dieta, hábitos de cosmética e postura das mãos em relação à face, bem como outros fatores agravantes como tensão emocional, o uso de certos medicamentos ou a situação profissional em relação a óleos e graxas.

Em cada um dêsses itens, chega a A. a verificações bem curiosas, concluindo que uma terapêutica local bem conduzida curou ou melhorou sensivelmente todos os casos. O medicamento utilizado para êste estudo foi o "Acnomel", constituído por resorcina, enxofre e álcool, em base não gordurosa, de colorido da própria carne.

GLYNE ROCHA.

A TERRAMICINA NO TRATAMENTO DE DOENÇAS VENÉREAS (TERRAMYCIN IN THE TREATMENT OF VENEREAL DISEASES). F. D. HENDRICKS, A. B. GREAVES, S. OLANSKY, S. R. TAGGART, C. N. LEWIS, G.S. LANDMAN, G.R. MAC DONALD e HENRY WELCH. *J.A.M.A.*, 143:4(6-maio), 1950.

A terramicina, novo antibiótico produzido pelo *Streptomyces rimosus*, foi empregada por via oral, sob a forma de cloridrato, em 81 pacientes, portadores de doenças venéreas. Em 73 casos de gonorréia a percentagem de cura foi satisfatória.

Em 6 sifilíticos (3 casos de sífilis primária e 3 de sífilis secundária) foi utilizada na dose de 60 mg. diários por quilo de pêso durante 8 dias. Os treponemas desapareceram das lesões no máximo em 48 horas e em todos os doentes as lesões cicatrizaram. Em 2 pacientes sôro-positivos antes do tratamento houve negativação um mês após êste.

Em 2 casos de granuloma venéreo, na dose de 60 mg diários por quilo de pêso, durante 12 dias, a terramicina conduziu à cicatrização, tendo a *Klebsiella granulomatis* desaparecido das lesões no 3.º dia de tratamento.

De um modo geral, a tolerância ao antibiótico foi boa. Alguns doentes tiveram náuseas, vômitos e tonteiras. Um paciente teve febre e ulcerações na garganta, que cederam com uso de penicilina.

A. PADILHA GONÇALVES.

O EMPREGO DA PASTA DE HEMATIAS NO TRATAMENTO DAS ÚLCERAS CRÔNICAS DA PERNA (THE USE OF RED BLOOD CELL PASTE IN THE TREATMENT OF CHRONIC LEG ULCERS). W. C. L. DIEFENBACH. *New York State J. Med.* 49:2.174 (15-set.), 1949.

O A. tece considerações em tôrno do tratamento da úlcera comum de perna utilizando a pasta de hematias como medida terapêutica.

Analisando a técnica de sua aplicação, assinala a necessidade de alguns cuidados a serem observados em relação ao uso da referida pasta, evitando-se sua contaminação, sua manutenção em geladeira e o manuseio da mesma com material esterilizado.

O curativo com a pasta de hematias deve ser precedido do uso de curativos antissépticos, com a finalidade de remover possíveis infecções secundárias pré-existentes.

Uma vez iniciado o tratamento com a pasta de hematias, os curativos com a mesma devem permanecer de 28 a 72 horas "in loco", sendo que a substituição do curativo deve ser condicionado pelo aspecto da bandagem anteriormente colocada, mau cheiro do curativo, dor.

Com o emprêgo dessa técnica, obtem-se a epidermização das úlceras crônicas em apenas algumas semanas.

D. PERYASSÚ.

DERMOTHIAZAMIDA

POMADA DE THIAZAMIDA E FLETASE

Piodermites • Furunculose • Panarício
Blefarite • Dermatomicoses • Impetigem
Feridas infectadas ou não • Queimaduras
Mastite • Infecções genitais externas

★ CORRESPONDÊNCIA: **RHODIA** - CAIXA POSTAL 95-B — SÃO PAULO ★

R. 7-145

PANAM — Casa de Amigos

Aminobis

CARBONATO DE BISMUTO EM SUSPENSÃO
AQUOSA COM AMINO-ÁCIDOS HEPÁTICOS
E VITAMINAS A e D

AMINOBIS ADULTO: 0,08 de Bi metal por empola
AMINOBIS INFANTIL: 0,05 de Bi metal por empola

POSOLOGIA:

ADULTOS: 2-3 injeções por semana em série de 24 injeções.
CRIANÇAS: de acordo com a tabela que acompanha a caixa de **Aminobis Infantil.**

Instituto Therapeutico "Scil" Ltda.

RUA FRANCISCO MURATORI, 55

TEL.: 42-6641

RIO

VACIDERMON

UM PRODUTO CONSAGRADO

EM SUA NOVA FORMULA

POMADA DE VACIDERMON
COM SULFANILAMIDA Á
5 °/o

PIODERMIAS,
FERIDAS INFECTADAS,
FLEIMÕES, ABCESSOS,
ETC.

LABORATORIOS TOSTES S.A.

CAIXA POSTAL 553 - RIO

OS GRANDES RECURSOS TERAPEUTICOS DA MEDICINA MODERNA

ANTILEBBRINA

Lepra, em tôdas as suas manifestações. Medicação recomendada pelos grandes especialistas do mal de Hansen. Indolor. Atóxico. Tonifica simultâneamente o organismo.

Esteres etilicos do óleo de chaulmoogra: 80% (hydnocarpus Wightiana). Vitaminas "D" cristalizada (40 milhões U. I. por grama). Oleo concentrado em Vitamina "A" (500 mil U. I. por grama). Ciclofórmio. Cânfora. Timol. Oleo de amendoim purificado.

NEO-VALEOL

Tônico. Restaurador orgânico. Vitaminico. Anti-infeccioso. Eutrófico. Todo e qualquer estado de subnutrição. Desmineralização orgânica. Anemia. Estados pré-tuberculosos. Tuberculose. Infartos ganglionares em geral. Bacilose. Escrofulose. Raquitismo. Diatesis exsudativa. Avitaminoses. Emagrecimenda. Convalescença das moléstias infectuosas agudas. Avitaminoses. Emagrecimento rápido sem causa aparente. Enfraquecimento.

Esteres etilicos do óleo de chaulmoogra 60 %. Oleo concentrado em vitamina "A" (500 mil U. I. por grama). Vitamina "D" cristalizada (40 milhões U. I. por grama). Gomenol. Ovo lecitina. Cinamato de benzila. Cânfora. Oleo de amendoim purificado.

IPOTENSOL

Rodanato de sódio veiculado em xarope de café. Para todos os fenômenos de hipertensão arterial. Nos aneurismas, hemorragias e aortites. Metrites intersticiais e crises hipertensivas da menopausa. Indicado ainda nas cardiopatias senis.

VALEOL

Esteres de óleo de chaulmoogra, 60%; lipóides de óleo de fígado de bacalhau e vitaminas "A" e "D". Contra a tuberculose, linfatismo e depauperamento orgânico. No raquitismo, e no emagrecimento sem causa aparente. Indolor e atóxico. Não tem contraindicação de qualquer espécie.

ACTINOSAN

Sinérgico. Mineralizante. Vitaminico. Anti-infeccioso. Restaurador orgânico. Tuberculose. Escrofulose e infartos ganglionares em geral. Crescimento retardado. Distrofias da infância. Estados de subnutrição. Desmineralização orgânica. Diatesis exsudativa. Atrepsia. Raquitismo. Avitaminoses. Convalescenças de doenças infectuosas agudas

Esteres etilicos do óleo de chaulmoogra 60%. Oleo concentrado vitamina "A" (500 mil U. I. por grama). Vitamina "D" cristalizada (40 milhões U. I. por grama). Cinamato de benzila. Cânfora purissima. Oleo de amendoim purificado.

ORTOFENOL

Medicação bactericida inespecifica e polivalente.

Núcleo albuminato de sódio 5%; Acido Ortofenol Sulfônico a 0,50% e Solução Milesimal de Adrenalina a 1,0%.

CLOROCALCINA

(Liquida ou granulada)

Recalcificante hemostático e anti-anafilático indicado nas perturbações do crescimento, nas hemorragias em geral, agindo também como anti-espasmódico. Otimo na consolidação das fraturas e nas cáries dentárias. Magnifico recurso no aleitamento.

UROSIL

Organização miscelar de litio, cesio e rubidio. Notável ação especifica sôbre o metabolismo das substâncias purinicas geradoras do ácido úrico. Poderoso solvente dos cálculos renais de ótima tolerância e assimilação.

BRONCOSIL (Injetável)

Gomenol, quinina básica, terpinol, cânfora e guaiacol, aliados ao óleo de fígado de Hipoglossus. Melhora a circulação pulmonar, sana a pululação de germens patogênicos e facilita a expectoração. Ótimas propriedades anti-gripais e febrifugas, facilitando a respiração.

INSTITUTO CIENTÍFICO S. JORGE S. A.

Sede: Rio de Janeiro (rua Senador Dantas, 41)

Belo Horizonte: rua Rio de Janeiro, 195-1°, S. 115 e 116

São Paulo: rua Aurora, 271

VITAMINA H

O Laboratório Xavier tem a satisfação de apresentar à ilustre classe médica o primeiro preparado de Vitamina H do Brasil e, talvez, da América do Sul.

O grupo da vitamina H, compreendendo a própria biotina e os chamados bios, constitue uma promissora esperança para a terapêutica.

Depois que foi descoberta e plenamente confirmada a existência de fatôres alimentares cuja carência na dieta produzia, nos animais de prova, lesões caracteristicas da pele, surgindo como conseqüência lógica e natural a idéia de aproveitar esta mesma substância no tratamento de afecções cutâneas do homem, reconheceu-se que a levedura é uma fonte rica dêstes fatôres, que receberam a designação de vitamina H (Hautvitamin — vitamina da pele).

Também a peptona, de há muito utilizada no arsenal terapêutico dermatológico, possue sempre um elevado teor em vitamina H, o que justifica o seu êxito, assim como o da levedura de cerveja, no tratamento de eczemas e outras moléstias da pele.

Não foi ainda possivel delimitar com precisão o alcance total do emprêgo da vitamina H em dermatologia, porém, resultados inconfestes se obtem com seu emprêgo em diferentes tipos de eczema, furunculose, acne, psoriase, e estados seborréicos, particularmente no lactente.

O Laboratório Xavier vem de oferecer ao julgamento da classe médica um preparado de vitamina H em estado de absoluta pureza.

VITAMINA H FONSECA RIBEIRO

Um produto do Laboratório Xavier

EMPÓLAS		COMPRIMIDOS	
Vitamina H equivalente a de levedura.	2,0 grs.	Vitamina H equivalente a 10,0 grs. de levedura.....	0,005
Veiculo isotônico	1 cc.	Fosfato tricálcio.	0,18
		Excipiente q. s.....	0,80

Caixas de 6 empólhas de 1 cc. e vidros de 15 comprimidos

Eczema — Furunculose — Estados seborréicos — Afecções da pele

*

LABORATÓRIO XAVIER

JOÃO GOMES XAVIER & CIA. LTDA.

Colaboradores cientificos: PROF. DR. DORIVAL DA FONSECA RIBEIRO
PROF. DR. GENESIO PACHECO

Rua Tamandaré, 553 — Caixa Postal, 3331 — São Paulo

Depósito no Rio de Janeiro
Rua Mayrink Veiga, 11 — 9º pavto.

Depósito em Pôrto Alegre
Rua Dr. Flores, 458 — R. G. do Sul

Representantes nos demais Estados

SOROS:

Anti-diftérico — Anti-tetânico — Anti-disentérico — Anti-estreptocócico — Anti-meningocócico — Renal — Caprino, etc.

VACINAS:

Estafilocócica — Estreptocócica — c/a Coqueluche — Tífica — Gonocócica mixta — Pneumocócica — Pestosa — Meningocócica, etc.

STOPYL:

Vacinoterapia local da furunculose, acné, piodermites, etc.

MATERIAL HOSPITALAR S. A.

AV. ALMIRANTE BARROSO, 91-11° and.

Tels. 42-5377 e 42-9939

RIO DE JANEIRO

Filial em São Paulo: RUA MARCONI, 124 — 5° andar

Telefone 4-4497

REPRESENTANTES EXCLUSIVOS PARA O BRASIL DE:

KELLY-KOEET Mfg. Co.

Aparelhos de raios X para diagnóstico. Terapia profunda e terapia superficial.

CANADIAN RADIUM & URANIUM CORP.

Radium para fins terapêuticos.

WILMOT CASTLE Co.

Aparelhagem de esterilização, lâmpadas cirúrgicas, etc.

CAMBRIDGE INSTRUMENT Co.

Eletrocardiógrafos — Estetógrafos — Esfigmógrafos "Cambridge".

THE ELECTRO-MEDICAL LABORATORY, INC.

Electroencefalógrafos Garceau.

Aparelhos de fisioterapia.

LEKTRA LABORATOIRES INC.

Aparelhos de eletro-choque "Lektra".

ANTISIFILÍTICO E
TÔNICO NERVINO.

POR EMPÔLA DE 2 c. c.
0,145 DE FOSFATO DE BIS-
MUTO EQUIVALENTE A:
BISMUTO METÁLICO . . . 0,10
FOSFATO DE SÓDIO . . . 0,10

FOSFOBISMOL

LABORATÓRIO GROSS RIO DE JANEIRO

DERMOFLORA

Sabonete antissético, preparado exclusivamente com plantas medicinais. Indicado nas irritações da pele, comichões, frieiras, eczemas, etc.

Produto da FLORA MEDICINAL.

Fórmula do Dr. MONTEIRO DA SILVA

Licenciado pelo Departamento Nacional de Saúde.

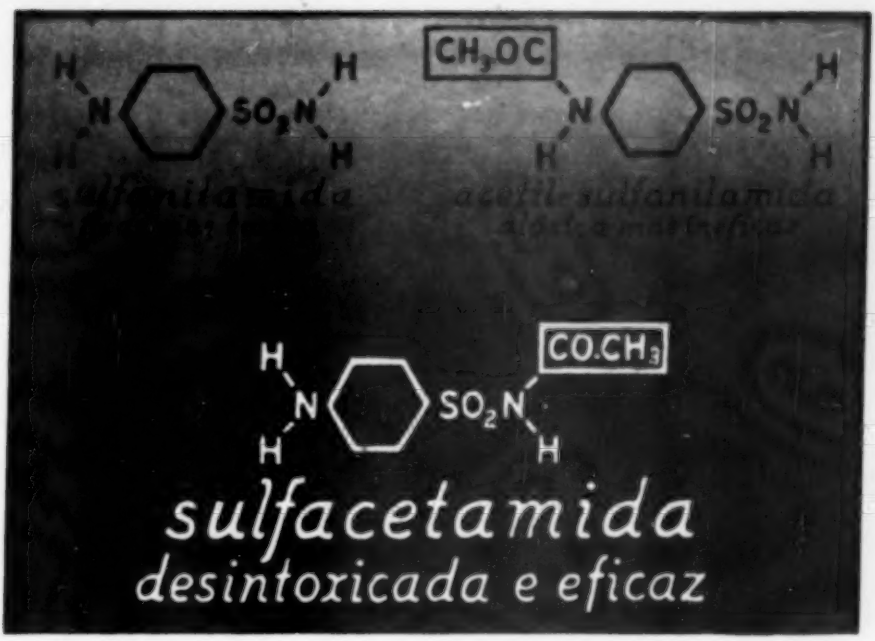

ALBUCID

sulfacetamida

Para a quimioterapia
das
infecções bacterianas

Schering

THE IDEAL BISMUTH COMPOUND FOR INJECTION

1. *Constant metallic content and stability of salt.*
2. *Exact dosage (difficult in suspensions).*
3. *Post-injection depot absorption in three to seven days and a known longer interval if accumulation is desired.*
4. *Constant excretion level permitting blood stream circulation.*
5. *No local pain.*
6. *No abscesses.*
7. *Tissue-soluble (no granular depots, insoluble soaps, calcification).*
8. *Self-esterilizing.*
9. *Freedom from complications such as extensive mouth deposits or attacks on special structures such as vascular system and bone marrow.*
10. *Good clinical results.*

(STOKES — Modern Clinical Syphilology, 1944).

BISMUTHION

Bismuto metálico óleossuspenso, dosado a 10 e 20 cg por empôla

RESPONDE AOS PRINCIPAIS REQUISITOS EXIGIDOS POR STOKES DE UMA PREPARAÇÃO BISMÚTICA IDEAL, APRESENTANDO:

- ★ **Teor metálico constante**
- ★ **Dosagem exata**
- ★ **Absorção regular**
- ★ **Ausência de dôr, abcessos ou nódulos**
- ★ **Tolerância perfeita**
- ★ **Bons resultados clínicos**

Os ANAIS BRASILEIROS DE DERMATOLOGIA E SIFILOGRAFIA, de propriedade e órgão oficial da Sociedade Brasileira de Dermatologia e Sifilografia, são editados trimestralmente, constituindo, os quatro números anuais, um volume.

Consta da matéria de sua publicação o Boletim da Sociedade Brasileira de Dermatologia e Sifilografia, contendo o resumo das reuniões realizadas no Rio de Janeiro e nas seções estaduais da Sociedade.

Sua assinatura anual importa em Cr$ 120,00, para o Brasil, e Cr$ 140,00, para o Exterior, incluindo porte. O preço do número avulso é de Cr$ 35,00, na época, e de Cr$ 40,00, quando atrasado.

Tôda a correspondência, concernente tanto a publicações como a assinaturas, pagamentos, etc., deverá ser endereçada ao encarregado geral, SR. FUGARO GOMES, por intermédio da caixa postal 389, Rio de Janeiro (telefone: 32-1347).

Os trabalhos entregues para publicação passam à propriedade única dos ANAIS BRASILEIROS DE DERMATOLOGIA E SIFILOGRAFIA, que se reservam o direito de julgá-los, aceitando-os ou não, e de sugerir modificações aos seus autores. Os que não forem aceitos serão devolvidos, voltando, consequentemente, à propriedade dos seus autores. Esses trabalhos deverão ser datilografados, em espaço duplo, trazendo no fim a assinatura e o endereço dos autores. As citações bibliográficas serão anotadas no texto com um número correspondente ao da lista bibliográfica, que virá numerada por ordem de citação e em fôlha à parte, no final do trabalho. Nas citações bibliográficas deverão ser adotadas as normas do "Quarterly Cummulative Index Medicus", isto é: sobrenome do autor, inicial do nome do autor, título do artigo, nome abreviado do periódico, volume do mesmo, página, mês, ou dia e mês, se o periódico for semanal, e ano. A citação de livros será feita na seguinte ordem: autor, título, edição, local da publicação, editor, ano, volume e páginas. Os trabalhos deverão conter, sempre, um resumo dos mesmos.

As ilustrações que acompanharem os artigos não acarretarão ônus para os autores quando não ultrapassarem número razoável; as excedentes, bem como as que forem coloridas, correrão por conta dos autores, que serão consultados a respeito. As ilustrações deverão ser numeradas, por ordem, e marcadas no verso com o nome dos autores e o título do trabalho.

E' vedado a reprodução, sem o devido consentimento dos ANAIS BRASILEIROS DE DERMATOLOGIA E SIFILOGRAFIA, da matéria nos mesmos publicada.

Os ANAIS BRASILEIROS DE DERMATOLOGIA E SIFILOGRAFIA não serão responsáveis nem solidários com os conceitos ou opiniões emitidos nos trabalhos neles publicados.

A abreviação bibliográfica adotada para os ANAIS BRASILEIROS DE DERMATOLOGIA E SIFILOGRAFIA é: *An. brasil. de dermat. e sif.*

SUMÁRIO

VOL. 25 (1950) — N. 3 (Setembro)

ARTIGOS ORIGINAIS:

Estudos com a "fase bacilar" do "Sporotrichum Schenckí" — Newton Neves da Silva 131

Considerações sôbre a sarna crostosa e pequena epidemia consequente — Domingos de Oliveira Ribeiro e José Augusto Soares 145

Considerações sôbre um caso de dermatite liquenóide purpúrica pigmentada (de Gougerot e Blum) — Luiz Marino Bechelli, Benjamin Zilberberg e Luiz Batista. 159

Epidermomicose causada pela associação de dois dermatófitos — A. Padilha Gonçalves 175

BOLETIM DA SOC. BRASIL. DE DERMAT. E SIF.: 181

NOTICIAS E COMENTARIOS: 199

BIBLIOGRAFIA DERMATOLÓGICA BRASILEIRA: 202

ANÁLISES: 204

Medicação dissensibilizante e antialérgica

ALESTRON

(MARCA REGISTRADA)

FÓRMULA

Malato de N-p-metoxibenzil-N'-N'-dimetil-N-alfa-piridil etilenodiamina	0,10 g.
Lactato de estrôncio	0,0025 g.
Soluto de glucósio	5 cm3.

APRESENTAÇÃO

Caixa com 5 empôlas de 5 cm3.

MODO DE USAR

Na asma e bronquite asmática — iniciar o tratamento com meia empôla no primeiro dia, continuando com uma ou duas empôlas diàriamente até atingir a dose ótima, durante uma semana, quando deve ser baixada respectivamente para uma e meia empôla diàriamente.

Nas urticárias e rinites vasomotores — iniciar o tratamento com meia empôla, atingindo no terceiro dia uma empôla, diminuir novamente para meia empôla até alcançar o resultado desejado.

Nos resfriados comuns — A medicação só tem valor, quando administrada no aparecimento dos primeiros sintomas (espirros, dor de garganta, febre), quando deve ser administrada meia empôla durante o espaço de uma semana.

Sociedade Farmacêutica VIRMONA Limitada

UMA ORGANIZAÇÃO FARMACÊUTICA DE CONFIANÇA

Rua Cardeal Arcoverde, 2.379 — São Paulo — Brasil

Representante no Rio de Janeiro: J. S. PACCE

Rua dos Inválidos, 57 — 1°, sala 101 — Tel.: 42-7418

JORNAL DO COMMERCIO - Rodrigues & C. - Av. Rio Branco, 117 - Rio de Janeiro - 1950